

О.В. Кистень¹, В.В. Евстигнеев¹, Н.Н. Мисюк², А.И. Антоненко³

Кортикальные дисплазии и эпилепсия

Белорусская медицинская академия последипломного образования¹

РНПЦ психического здоровья²

5-я городская клиническая больница г. Минска³

В статье представлен обзор современных представлений о кортикальных дисплазиях, их классификации, а также данные собственных наблюдений. Ключевые слова: кортикальная дисплазия, эпилепсия, магниторезонансная томография, электроэнцефалограмма.

Окончательная организация корковой мантии является результатом серий частично пересекающихся во времени процессов, которые составляют три основные стадии: пролиферация недифференцированных клеток в нейроэпителии; миграция нейробластов; клеточная дифференциация [43]. Нарушение этих процессов в результате генетических дефектов и/или воздействия вредных факторов обычно приводит к мальформациям развития коры. Кортикальные дисплазии (КД) составляют группу разнообразных аномалий развития церебральной коры, которые ассоциированы с наличием неврологического дефицита и часто дебютируют эпилептическим припадком [4, 5, 7, 25, 27].

Клиническая манифестация КД варьирует в зависимости от типа, локализации и степени выраженности мальформаций. Ранняя клиническая манифестация КД обычно сопровождается когнитивными нарушениями [19]. Эпилептический синдром при КД обычно дебютирует в течение первого года жизни, хотя имеются данные и о позднем дебюте [8, 10, 42, 45].

Впервые КД описана Тэйлором (Taylor M.) в 1971 г., обнаружившим у оперированных по поводу фармакорезистентной эпилепсии больных специфическую дезорганизацию неокортекса, гистологически характеризующуюся уменьшением слоев коры мозга с наличием гигантских и дисморфических нейронов, «баллонных клеток», гетеротопией нейронов в подкорковом белом веществе. Taylor выделил описанную КД в отдельную форму – фокальную кортикальную дисплазию Тэйлора (ФКДТ), признанную в настоящее время наиболее выраженной степенью КД [44]. В настоящее время термин «кортикальная дисплазия» применяется к различным мальформациям кортикального развития, таким как агирия, пахигирия, полимикрогирия, гетеротопия и гемимегалоцефалия. Существует гистонейропатологическая классификация КД (табл. 1) [17, 43].

Таблица 1. Гистонейропатологическая классификация кортикальных дисплазий

Название КД	Характеристики
1. Архитектуральная	<ul style="list-style-type: none"> · гетеротопия нейронов в белом веществе мозга, · нарушение кортикальной ламинации
2. Цитоархитектуральная	<ul style="list-style-type: none"> · гетеротопия нейронов в белом веществе мозга, · нарушение кортикальной ламинации, · гигантские нейроны
3. ТФКД	<ul style="list-style-type: none"> · гетеротопия нейронов в белом веществе мозга, · нарушение кортикальной ламинации, · гигантские и дисморфические нейроны, · с/без «балонными клетками»

Архитектуральная КД (АКД) характеризуется более фокальным объемом поражения с уменьшением объема белого вещества мозга, что на МРТ проявляется усилением сигнала в T2-W режиме с легкой нечеткостью визуализации вышележащей коры. Чаще всего данный подтип КД встречается в височных долях. Согласно некоторым исследованиям АКД в 50% случаев сочетается с гиппокампальным склерозом. Пациенты с АКД имеют более низкую частоту эпилептических приступов, чем другие подтипы КД. Больные с ТФКД имеют лучший исход после хирургического лечения: 75% без приступов (для сравнения с цитоархитектуральной КД - 50%, с АКД – 43%) [17, 43].

Частота обнаружения КД резко возросла благодаря активному развитию и внедрению в клиническую практику современных методов нейровизуализации. Данные МРТ, указывающие на явную аномалию головного мозга, не всегда связаны с клиническими проявлениями патологических симптомов [10, 36]. Степень неврологических расстройств зависит от распространенности (площадь, объем) нарушений архитектоники головного мозга, известных в морфологии как мальпозиция и мальориентация. К сожалению, эти изменения плохо визуализируются с помощью МРТ [6, 9, 14, 15, 34]. Выяснилось, что часть «криптогенных» эпилепсий является следствием КД, диагностика которых не всегда доступна из-за отсутствия возможности обследовать пациента с помощью высокопольных МРТ. Более того, у пациентов с КД обнаружено нарушение регуляции протеинов, участвующих в транспорте антиэпилептических препаратов, что является одной из причин фармакорезистентности эпилепсии у данной категории больных [18].

Основная масса врожденных пороков развития нервной системы формируется в эмбриональные периоды развития органов и структур нервной системы (в критические периоды эмбрионального развития по П.Г. Светлову), при которых менее чем в одном проценте случаев наблюдается моногенное наследование [1, 4, 5, 38, 39]. По современным данным на процессы формирования нервной

системы могут повлиять следующие факторы: экзо- и эндогенные токсины, инфекционные возбудители (цитомегаловирус, герпес, токсоплазма и др.), генетические причины (чаще всего это спонтанные мутации, приводящие к нарушениям структуры протеинов). Объем новых мутаций увеличивается под влиянием возросшего количества мутагенных факторов внешней среды [1-5]. Лучшее всего изучены механизмы формирования лиссэнцефалии и перивентрикулярной нодулярной гетеротопии. Известно, что лиссэнцефалия, перивентрикулярная нодулярная гетеротопия и субкортикальная линейная гетеротопия являются результатом изменений в одном гене, кодирующем белки, участвующие в регуляции структуры цитоскелета клеток нервной системы (белок реелин-гликопротеид, RELN-ген, хромосома 7q22) [3, 4, 32].

К наиболее часто встречаемым аномалиям развития головного мозга относятся кортикальные дисплазии, которые включают в себя: лиссэнцефалию (агирия), пахигирию, микрополигирию, шизэнцефалию и трансмантийную дисплазию. Они могут носить очаговый и генерализованный характер.

Трансмантийная дисплазия, фокальная трансмантийная дисплазия (*focal transmantle dysplasia*) – это участок нарушения архитектоники мозга, который образовался вследствие аномального развития стволовой клетки, может располагаться на участке от стенок желудочков мозга до кортекса. Клинически трансмантийная дисплазия проявляется грубым очаговым неврологическим дефектом и эпилепсией [4, 7].

Лиссэнцефалия (агирия) и пахигирия – недоразвитие мозговых извилин с гладкой поверхностью мозговых гемисфер, которое может быть тотальным или очаговым. Причинами лиссэнцефалии могут быть мутации в 5 различных генах: RELN, DCX (вовлечение коры преимущественно передних отделов мозга), LIS1, 14-3-3ε, ARX (вовлечение коры преимущественно задних отделов мозга) [32, 48].

Протеин LIS1 взаимодействует с тубулином, приводя к угнетению динамики микротубул. Белок, кодируемый RELN, в свою очередь взаимодействует с рецепторами интегрин и липопротеина, которые посредством регуляции протеинкиназ влияют на формирование цитоскелета. Для лиссэнцефалии характерна умственная отсталость, раннее начало эпилепсии, проявляющееся инфантильными спазмами, одинаково часто встречаясь как у девочек, так и у мальчиков. Тотальная агирия сопровождается ленточной гетеротопией, известной как синдром «двойной коры». Описаны два морфологических типа лиссэнцефалии. Для 1-го (тип *Bilschowski*) характерна 4-х-слойная кора, причем четвертый слой сформирован из гетеротопических нейронов. Этот тип часто ассоциируется с другими аномалиями – гетеротопиями, макро- и микрогириями, шизэнцефалией и др. Клинически у больных отмечается гипотония, умственная отсталость, эпилептические пароксизмы по типу инфантильных спазмов, миоклоний, синдрома Леннокса – Гасто. Данный тип имеет генетическую и хромосомную детерминированность. Он является основным морфологическим признаком синдромов Варбурга и Секкеля (карликовость с птицеголовостью), синдромов Miller – Dilker и Norman – Roberts (эпилепсия, умственная отсталость, лицевой дисморфизм и другие стигмы), связанные с делецией 17-й хромосомы [4, 5].

При 2-м типе (тип Walker's) обнаруживается лиссэнцефалия с полным отсутствием кортикального слоя в сочетании с гипоплазией мозжечка, моста и другими мальформациями мозга, аномалией глаз.

Микрогирия (микрополигирия) – множество мелких, коротких, неглубоких извилин, при этом встречается фокальная микрогирия различной площади [4, 26].

Микрогирия (полимикрогирия) – вариант корковой дисплазии, представляющий собой участок множества мелких, неглубоких извилин с нарушением строения серого вещества. Полимикрогирия, которая располагается с обеих сторон сильвиевой борозды, имеет специфические клинические проявления и получила название «врожденный двусторонний перисильвиев синдром» [4, 26]. В публикациях последних лет имеются сведения о возможных причинах полимикрогирии – делеция 22q11.2, мутации SRPX2, локализованные в регионе Xq28, а также в генах PAX6, TBR2, KIAA1279, RAB3GAP1 и COL18A1 [26].

Шизэнцефалия – тотальная патология с формированием глиальных миграционных траекторий, простирающаяся от желудочков до коры головного мозга. Чаще всего при данной аномалии обнаруживают мутацию Emx2, однако не во всех случаях. Механизм влияния данной мутации на нейрональную миграцию не выяснен [37]. Данный порок развития хорошо визуализируется на томограммах головного мозга в виде различной степени выраженности щелей. Клинические проявления шизэнцефалии ассоциируются со многими неврологическими симптомами и синдромами в виде гемиплегии (при унилатеральном расположении), тетрапареза (при билатеральном расположении), судорожного синдрома, задержки психомоторного развития [4, 25, 48].

Гетеротопия – скопление нейронов, остановившихся в различных аномальных местах на пути следования к коре головного мозга. Изолированный участок узловатой массы называется «гетеротопион».

В настоящее время описаны следующие варианты гетеротопии:

- субэпендимальная нодулярная (узелковая) гетеротопия, связанная с мутацией *filamin1*, который участвует в формировании филоподий, необходимых для нейрональной миграции [20];
- ленточная (слоистая, ламинарная) гетеротопия;
- изолированная (одиночная) гетеротопия;
- синдром «двойной коры».

Субэпендимальная узелковая (нодулярная) гетеротопия связана с мутацией гена *FLN1* (Xq28). При этой патологии мальчики погибают, а девочки рождаются с нодулярной гетеротопией. Субэпендимальная гетеротопия может быть одиночной и множественной. Локализуется чаще в области вентрикулярного треугольника и височных и затылочных рогах желудочков головного мозга. Следует обратить внимание на тот факт, что нередко визуализируемые очаги субэпендимальной гетеротопии расценивают как очаговые ишемические поражения мозга или как кальцинаты, что затрудняет диагностику заболевания. Для больных с изолированной субэпендимальной гетеротопией характерно позднее начало эпилепсии. Наиболее часто у больных встречаются одиночные

гетеротопионы, причем, в отличие от гамартом, они не накапливают контраст [11, 35].

Для ленточной (слоистой, ламинарной) гетеротопии характерно скопление гетеротопионов параллельно предполагаемой коре головного мозга. Данный вариант гетеротопии получил название синдрома «двойной коры». Его можно обнаружить при X-сцепленной лиссэнцефалии, развивающейся в результате мутации гена DCX (XLIS) Xq22.3-q23. Мутации гена DCX связаны с продукцией аномального белка даблкортина, что приводит к образованию характерных субкортикальных полос гетеротопических нейрональных элементов [4, 25, 32]. Для выяснения роли мутаций в патогенезе КД инициирован международный проект НарМар [48].

Более подробно следует уделить внимание фокальной корковой дисплазии (ФКД). ФКД это есть не что иное, как фокальная (очаговая) микрополигирия. При ФКД часто встречается поломка в гене TSC1, которая считается причиной туберозного склероза. Белок, кодируемый TSC1, известен в качестве части mTOR, участвующего в клеточном росте, апоптозе и регуляции клеточного цикла, механизм его участия в нарушении клеточной миграции до сих пор не выяснен [11, 13, 21, 46, 48]. Исследователи предполагают, что патогенез ФКД связан с отсутствием или нарушением поздних фаз кортикогенеза. При этом сроки нарушения кортикогенеза коррелируют со степенью тяжести дисгенезий. Нарушения, возникающие в поздней части второго или в начале третьего триместра беременности ведут к развитию крайне тяжелых форм, таких как гемимегалэнцефалия, в то время как нарушения дифференциации и миграции нейронов в периоде, близком к родам, ведут к формированию кортикальных дисплазий. В отличие от других форм нарушения нейроонтогенеза ФКД всегда имеет фокальный характер с преимущественной локализацией в лобных и височных отделах мозга [7, 10, 22, 36].

Основные нозологические критерии судорожных пароксизмов при ФКД [4]:

- эпилептические приступы кратковременны (не более 1 мин);
- сложные парциальные приступы с минимальными явлениями постприступной спутанности;
- вторичная генерализация приступов происходит быстрее, чем при височной эпилепсии;
- демонстративные и необычные двигательные феномены;
- высокая частота автоматизмов в начальной фазе приступов;
- частые внезапные падения.

Между приступами на ЭЭГ иногда отмечаются необычные и чрезвычайно активные фокальные эпилептические разряды в виде повторяющихся спайков [24, 47].

Фокальные корковые дисплазии (ФКД), являющиеся структурными аномалиями коры головного мозга, выявляются у 12 - 50 % пациентов с фармакорезистентными симптоматическими эпилепсиями. Согласно данным программы хирургического лечения детской эпилепсии (центр UCLA, США), при гистологических исследованиях, полученным в результате более 500

операций по поводу фармакорезистентной эпилепсии, показали, что ФКД были причиной эпилепсии более чем у 80% детей до 3 лет [4, 5].

В настоящее время используется распространенная классификация ФКД, предложенная Palmi A. в 2004 году [41]. Эта классификация выделяет 2 типа ФКД на основании наличия или отсутствия дисморфичных нейронов или баллонных клеток. При первом типе ФКД нет ни баллонных клеток, ни дисморфичных нейронов. При типе IA выявляются изолированные цитоархитектурные аномалии, обычно ламинарные или столбчатые. При типе IB также обнаруживают цитоархитектонические аномалии с наличием небольшого количества гигантских клеток или незрелых нейронов. Необходимо отметить, что при ФКД первого типа отсутствуют аномальные клетки.

В тканях ФКД типа IIA выявляются дисморфичные нейроны, но отсутствуют баллонные клетки, а при ФКД типа IIB обнаруживаются и дисморфия нейронов и баллонные клетки.

Существует некоторая корреляция между нейропатологическими типами ФКД, их клинической картиной и радиологическими находками. ФКД первого типа обычно клинически себя не проявляют и могут быть выявлены у 1,7 % практически здоровых людей. При магнитной резонансной томографии ФКД первого типа могут проявляться в виде локального утолщения коры, снижения дифференцировки серого и белого вещества, гиперинтенсивного сигнала от серого и субкортикального белого вещества на T2-взвешенных изображениях, гипоинтенсивного сигнала от субкортикального белого вещества на T1-взвешенных изображениях. ФКД второго типа чаще проявляются симптоматической эпилепсией. МРТ – признаки ФКД второго типа могут быть представлены в виде локальных зон утолщения коры, нечеткости перехода коры в белое вещество мозга, повышении сигнала на T2-взвешенных изображениях, или расширения коры с сигналом повышенной интенсивности от поверхности желудочков мозга. Помимо этого может наблюдаться патологический паттерн извилин [6, 9, 10, 14, 48].

Принципиальное значение имеет правильное проведение МРТ исследования. Разработан протокол МРТ исследования для пациентов с эпилепсией, который позволяет диагностировать любые морфологические изменения коры головного мозга, которые могут послужить причиной заболевания [6, 9].

Помимо гистологической, существует и классификация нейровизуализационных признаков нарушений нейрональной миграции.

I. Аномальная глионейрональная пролиферация:

1. Генерализованная: редуцированная пролиферация (микролиссэнцефалия);
2. Фокальные или мультифокальные:
 - пролиферация аномальных типов клеток
 - туберозный склероз
 - фокальная кортикальная дисплазия, II тип Тэйлора
 - гемимегалэнцефалия
 - фокальная «трансмантийная» дисплазия
 - гамартомы

II. Аномалии нейрональной миграции

1. Генерализованные:

- лиссэнцефалия I типа (агирия-пахигирия)
- лиссэнцефалия II типа («cobblestone»)
- субэпендимальная гетеротопия (перивентрикулярная билатеральная)
- ленточная гетеротопия (двойная кора)

2. Фокальные или мультифокальные:

- агирия-пахигирия (частичная лиссэнцефалия)
- гетеротопия (субэпендимальная субкортикальная)
- единичные эктопические нейроны в белом веществе (микродисгенезис)

III. Аномалии кортикальной организации

1. Генерализованная: полимикрогирия

2. Фокальные или мультифокальные:

- полимикрогирия/шизэнцефалия (перисильвиевая, моно- и билатеральная; парието-окципитальная парасаггитальная, моно- и билатеральная)
- фокальная кортикальная дисплазия без баллонных клеток
- микродисгенезис.

В большинстве современных литературных источников, посвященных проблеме лечения эпилепсии, имеются данные, свидетельствующие о наличии визуализируемой или микроскопически подтверждаемой КД у 30-50% пациентов с этим заболеванием [48]. Основной позицией ведущих специалистов является назначение стандартной терапии АЭП или хирургическое лечение КД [12]. Перед оперативным вмешательством больные, у которых на МРТ патологии не выявлено проходят дополнительное ЭЭГ-обследование с использованием хронических субдуральных электродов. У большинства пациентов данной группы обычно обнаруживается региональная иктальная патология [15, 30]. Наибольшего контроля за припадками удается достичь при полной или максимальной резекции участка КД [28]. Помимо протяженности участка поражения, независимым предиктором плохого прогноза после операции является наличие участков КД за пределами лобной или височной доли [31, 33]. Более того, хирургическое лечение более эффективно при II типе ТКФД (контроль за припадками у 75% пациентов), чем при IA (62%) и IB (50%) типе [23]. Авторы вышеперечисленных работ придерживаются мнения, что неудаленные элементы КД влияют на работу здоровой ткани мозга, поэтому необходима максимальная резекция патологического очага. Согласно различным данным, около 60% пациентов с КД после оперативного лечения имеют хороший исход без припадков или значительное уменьшение их количества [16, 40]. Однако, ретроспективные исследования свидетельствуют, что спустя 10 лет после операции без приступов оказываются около 32% больных [29]. Это подтверждает необходимость высокого качества преоперационного исследования для максимального удаления участка КД. Под нашим наблюдением находятся пять пациентов с различными типами кортикальной дисплазии, верифицированной на МРТ. Приводим данные собственных наблюдений различных кортикальных дисплазий.

1. Пациент Р., 36 лет, обратился после впервые случившегося генерализованного судорожного эпилептического приступа 27.05.2010 г. Со слов больного первый бессудорожный приступ с потерей сознания на 2-3 мин. произошел 5 лет назад на следующий день после злоупотребления спиртным. Обращался за медицинской помощью, было выполнено обследование (ЭЭГ, МРТ), лечение назначено не было. Затем пациент безрезультатно принимал финлепсин в течение 2-х лет. После того, как появились ночные генерализованные тонико-клонические приступы, вновь проведено тщательное обследование - высококачественная МРТ и компьютерная ЭЭГ.

В неврологическом статусе выявлены следующие патологические признаки: асимметрия глазных щелей (SD).

На ЭЭГ - умеренные диффузные нарушения корковой ритмики с преобладанием на ЭЭГ невысокой, нерегулярной активности бета- и альфа-диапазонов при стертых зональных различиях. Бета-активность патологически фокусируется в области центральных и теменных отведений.

На этом фоне в правой лобно-височной области периодически регистрируются спайки и выбросы острых альфа-волн.

Заключение: ЭЭГ-признаки очага эпилептической активности в правой лобно-височной области (рис. 1).

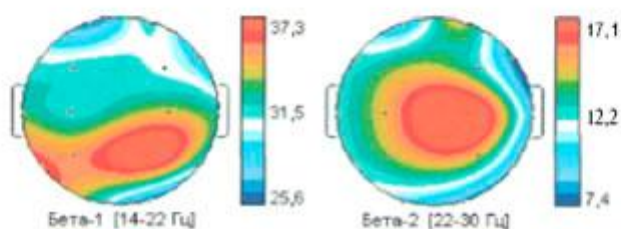
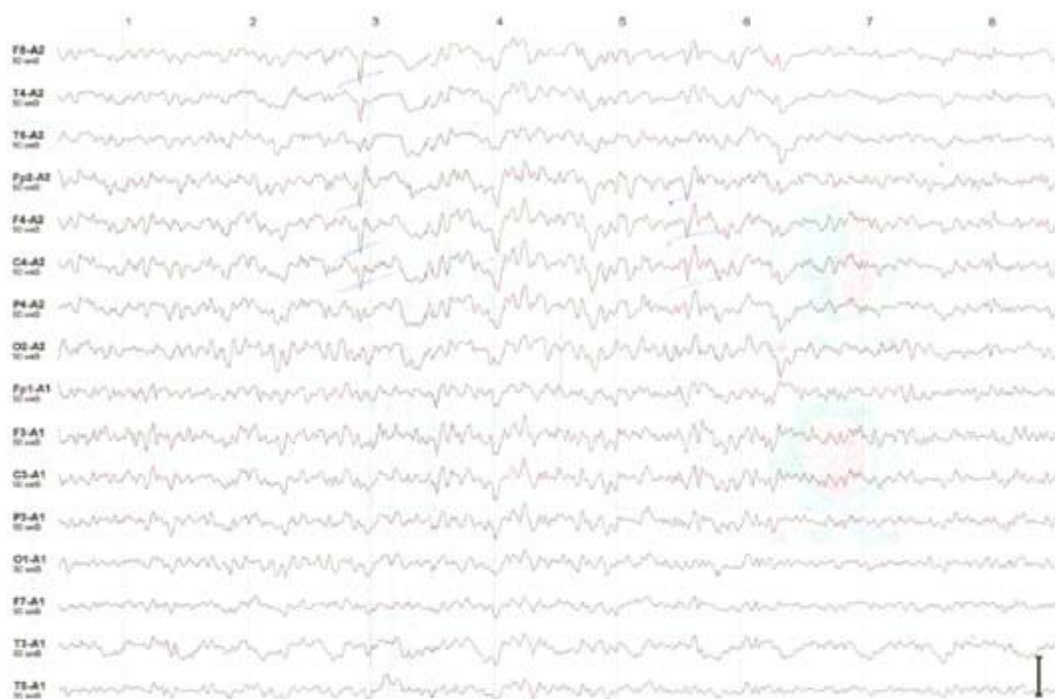


Рис. 1. ЭЭГ и карты индексов по диапазонам больного Р. до терапии. После назначения терапии припадки не повторялись, а данные ЭЭГ значительно улучшились. По сравнению с данными предыдущего исследования количество пароксизмальных элементов уменьшилось. Отмечается редукция патологического фокусирования бета-ритма (значения бета-индекса в теменных и затылочных отделах малоразличимы) (рис. 2).

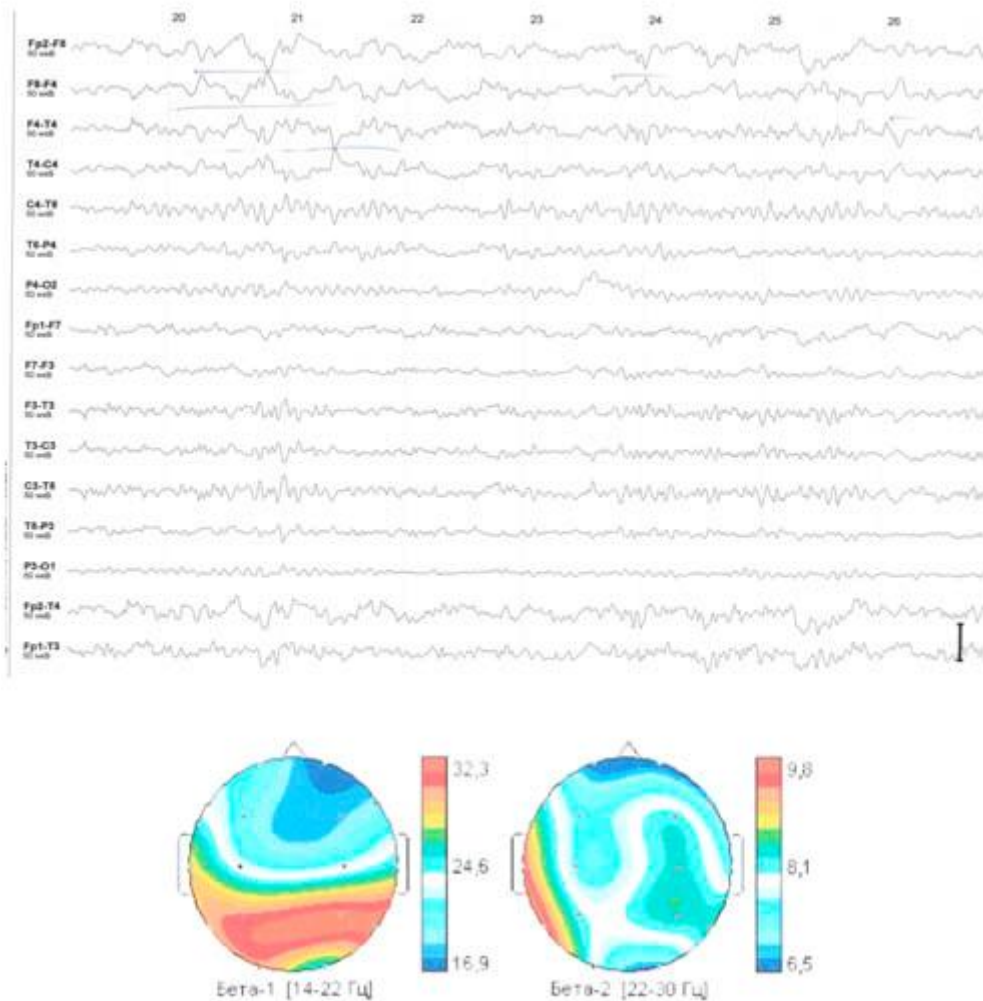


Рис. 2. ЭЭГ и карты индексов по диапазонам больного Р. после терапии. МРТ головного мозга. Патологических объемных образований в полости черепа, очагов патологической интенсивности сигнала в полушариях головного мозга, в варолиевом мосту, продолговатом мозге и мозжечке не выявлено. Релаксационные характеристики вещества мозга соответствуют нормальным величинам. Базальные цистерны, кортикальные борозды умеренно дилатированы. Боковые желудочки незначительно расширены, асимметричны (D>S). ШБЖ справа - 14,5 мм, слева – 12 мм. ШЧЖ – 18 мм, ШТЖ – 9 мм. Срединные структуры не смещены. Обращает на себя внимание увеличение размеров правой височной доли с наличием щели, разделяющей долю на неравные части. Щель окружена серым веществом неравномерной толщины, содержит спинномозговую жидкость и связывает расширенный нижний рог правого бокового желудочка, сильвиеву щель и ниже-латеральные отделы

субарахноидального пространства, образуя добавочную долю.

Краниоспинальный переход без видимой патологии. Мосто-мозжечковые углы свободны, внутренние слуховые – не дилатированы. Периневральные пространства зрительных нервов расширены, что может свидетельствовать о повышении внутричерепного давления.

Заключение: МР-признаки комбинированного типа аномалии развития головного мозга (правой височной доли) – шизэнцефалия, гетеротопия серого вещества (рис. 3).

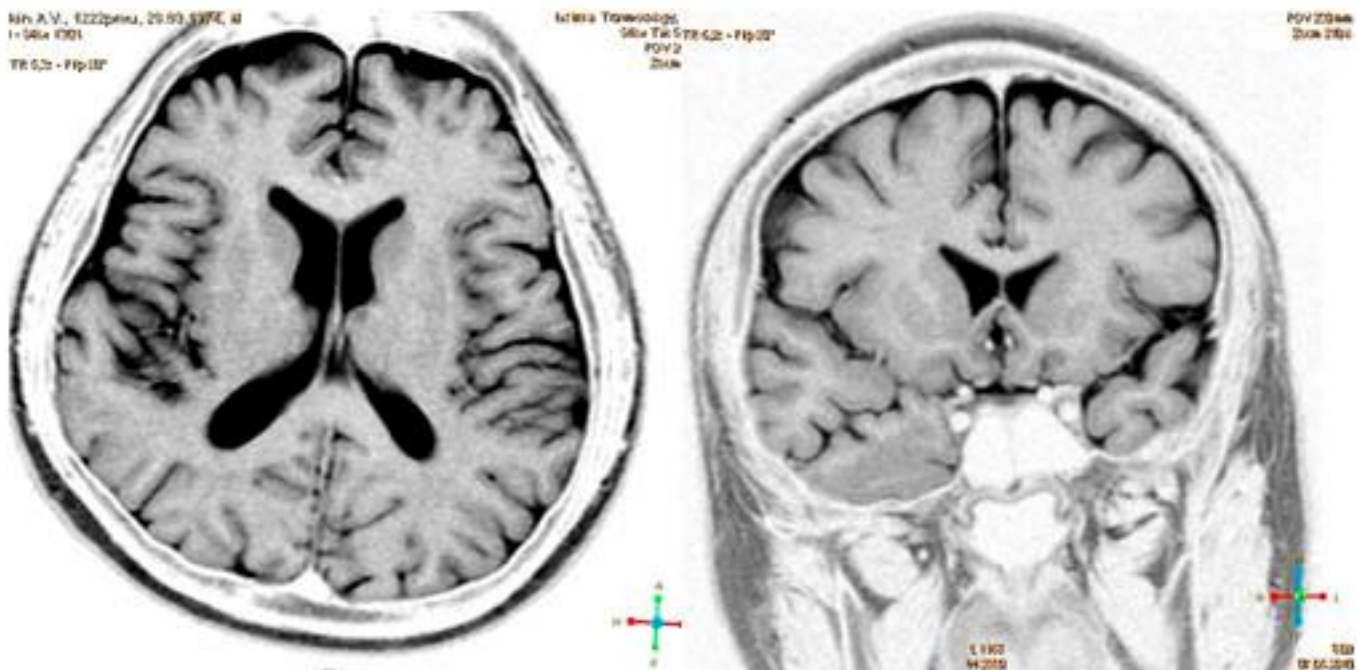


Рис. 3. МРТ головного мозга больного Р.

2. Пациент Б., 22 года. Считает себя больным с 2006 г., когда развился первый генерализованный припадок. Лечение не было назначено. В 2007 г. в течение одного месяца развились три приступа. Затем, в 2009 г. случился очередной приступ со слуховой аурой и тоническими судорогами. Вновь обратился за медицинской помощью, было произведено ЭЭГ-картирование и МРТ головного мозга. В неврологическом статусе признаков очагового поражения не выявлено. На ЭЭГ – умеренные диффузные нарушения коркового ритма с преобладанием на ЭЭГ нерегулярного альфа-ритма средней частоты и амплитуды при усилении медленной активности в лобных отделах. Индексы тета1- и тета2-активности превышают 30% (предельно допустимое значение – 28%). Частотно-пространственная структура альфа-ритма патологически извращена в виде смещения альфа-ритма низкой частоты в область теменных отведений. На этом фоне вспышки острых альфа-волн регистрируются преимущественно в левом полушарии с акцентом на лобно-височную область, реже – в правом полушарии, а также – билатерально-синхронно (рис. 4).

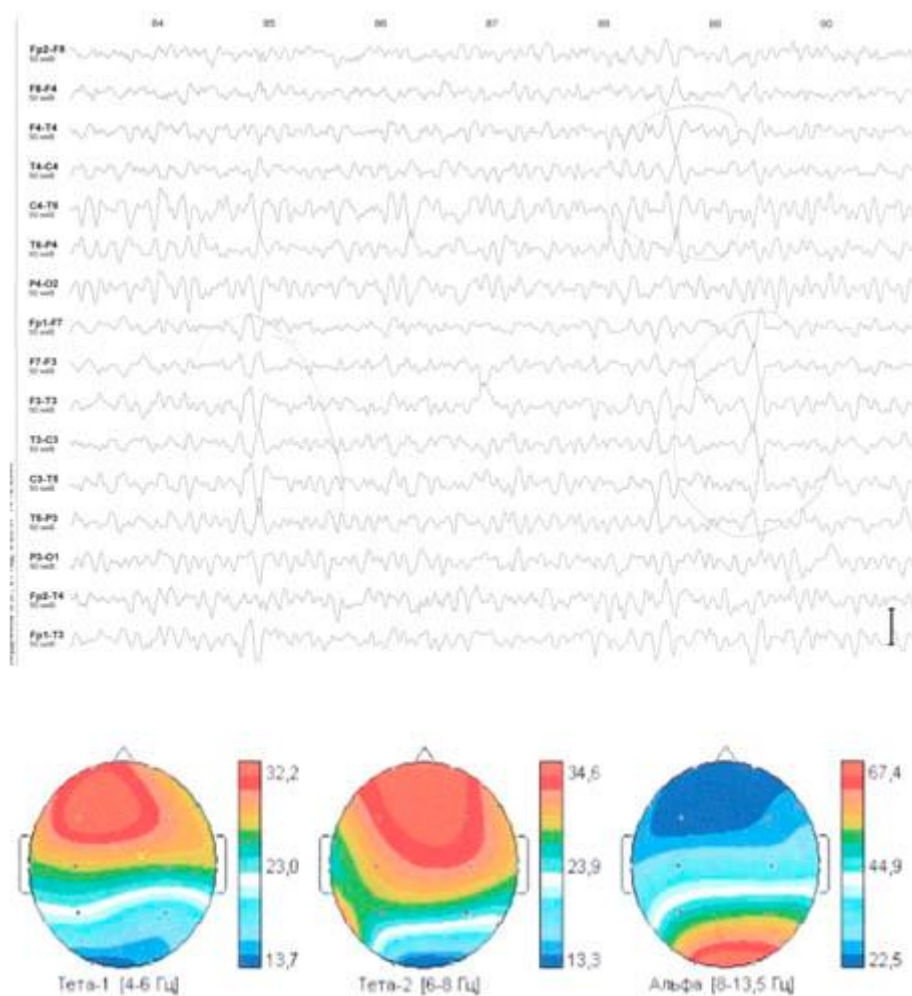


Рис. 4. ЭЭГ и карты индексов по диапазонам больного Б. до лечения. После назначения терапии (топамакс по схеме, депакин 300 мг на ночь) состояние компенсировалось – припадков не наблюдалось. На ЭЭГ - умеренные диффузные нарушения коркового ритма с преобладанием на ЭЭГ нерегулярного альфа-ритма средней частоты и амплитуды при усилении в лобно-центральных отделах невысокой медленной активности тета-диапазона. По сравнению с данными предыдущего обследования альфа-ритм более регулярен. Индекс тета2-активности снизился с 33% до 31% (предельно допустимое значение – 28%). После гипервентиляции редкие выбросы невысоких острых альфа-волн регистрируются в правом полушарии. Пароксизмальной активности не выявлено. Положительная динамика (рис. 5).

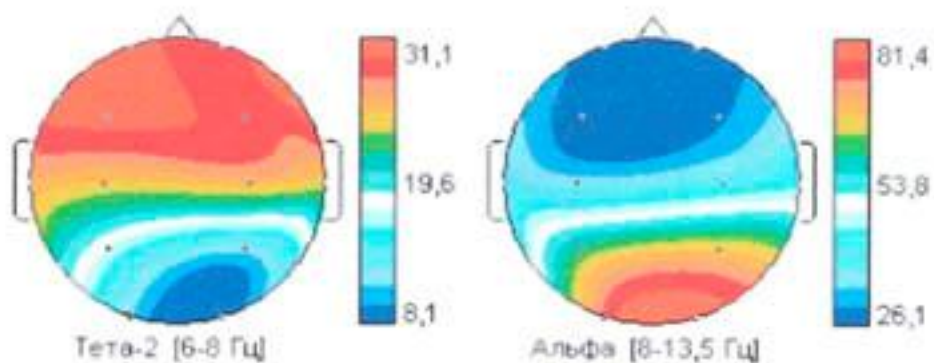
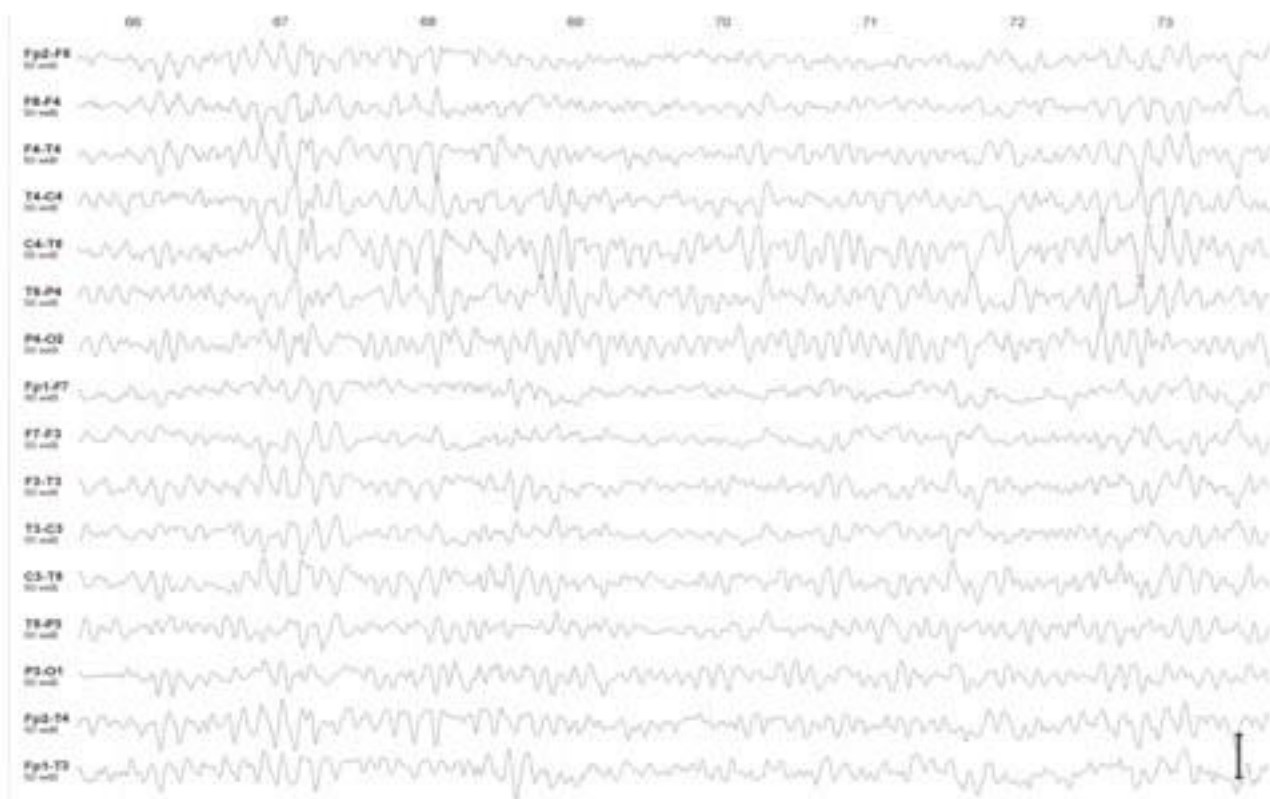


Рис. 5. ЭЭГ и карты индексов по диапазонам больного Б. после лечения

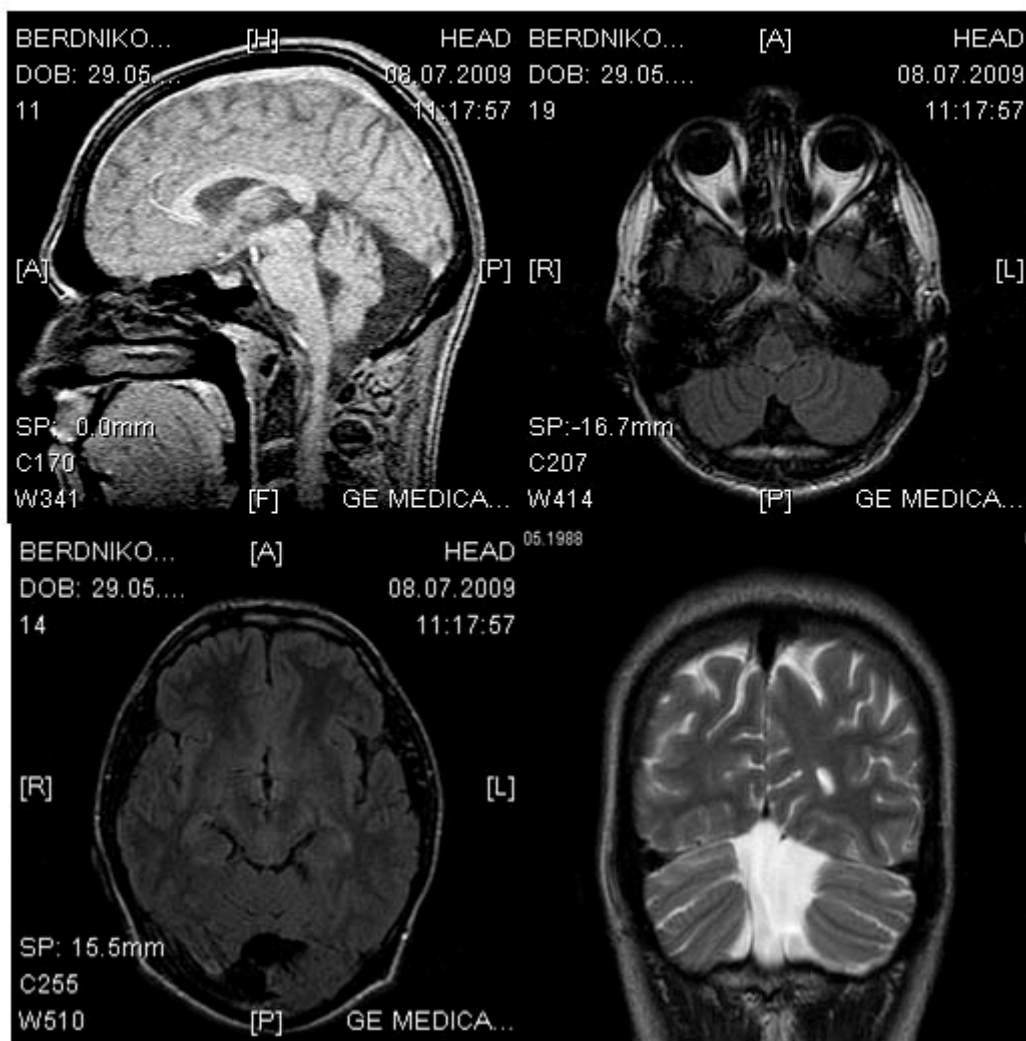


Рис. 6. МРТ больного Б.

При проведении МРТ головного мозга были выявлены следующие данные: патологических объемных образований в полости черепа не выявлено.

Релаксационные показатели вещества мозга соответствуют нормальным величинам. Срединные структуры мозга не смещены. Кортикальные борозды умеренно расширены. Боковые желудочки несколько расширены, симметричны. Четвертый желудочек значительно расширен, занимает срединное положение. Краниоспинальный переход – без особенностей. Отмечается дисгенезия обоих полушарий и червя мозжечка, значительное расширение субарахноидального пространства над полушариями мозжечка, объединено с большой кистерной в единое образование размером 45×22 мм. Гипофиз обычных размеров и формы. Заключение: МРТ-картина синдрома Денди-Уокера (рис. 6).

Таким образом, возникновение тех или иных видов пароксизмальных состояний, а тем более эпилептического круга, не реагирующих на назначение антиконвульсантов, требует своевременной диагностики и проведения современной МРТ для решения вопроса этиотропной терапии либо проведения хирургического вмешательства.

Литература

1. Алиханов, А. А. Нейрорадиологическая модель различных вариантов нарушения нейронной миграции / А. А. Алиханов // Журнал неврологии и психиатрии. 2004. № 10. С. 81–85.
2. Бочков, Н. П. Вклад генетики в медицину / Н. П. Бочков [и др.] // Журнал неврологии и психиатрии. 2002. № 2. С. 3–15.
3. Вельтищев, Ю. Е. Актуальные направления научных исследований в педиатрии / Ю. Е. Вельтищев // Российский вестник перинатологии и педиатрии. 2003. № 1. С. 5–11.
4. Шестова, Е. П. Аномалии головного мозга (миграционные нарушения) у детей: клиничко-радиологические проявления / Е. П. Шестова [и др.] // Международн. неврол. журн. 2005. № 4 (4).
5. Ширяев, Ю. С. Аномалия развития головного мозга (пороки развития головного мозга). <http://www.medresidence.com/index.php/2009-10-03-09-12-34.html>.
6. Barkovich, A. J. Neuroimaging of focal malformations of cortical development / A. J. Barkovich, R. I. Kuzniecky // J Clin Neurophysiol 1996. 13: 481–494.
7. Barkovich, A. J. Focal transmantle dysplasia: A specific malformation of cortical development / A. J. Barkovich [et al.] // Neurology. 1997. Vol. 49, № 4.
8. Bartolomei, F. Guye Late-Onset Epilepsy Associated with Regional Brain Cortical Dysplasia / F. Bartolomei, M. Gavaret, C. Dravet M. // Eur Neurol 1999;42:11–16.
9. Bastos, A. C. Diagnosis of subtle focal dysplastic lesions: curvilinear reformatting from three-dimensional magnetic resonance imaging / A. C. Bastos [et al.] // Ann Neurol. 1999. 46: 88–94.
10. Bautista, J. F. Focal cortical dysplasia and intractable epilepsy in adults: clinical, EEG, imaging, and surgical features / J. F. Bautista [et al.] // Epilepsy Res. 2003. 55:131–136.
11. Becker, A. J. Focal cortical dysplasia of Taylor's balloon cell type: mutational analysis of the TSC1 gene indicates a pathogenic relationship to tuberous sclerosis / A. J. Becker [et al.] // Ann Neurol. 2002. 52:29–37.
12. Bingaman, W. E. Surgery for focal cortical dysplasia / W. E. Bingaman // Neurology. 2004. 62:S30–S34.
13. Calcagnotto, M. E. Dysfunction of synaptic inhibition in epilepsy associated with focal cortical dysplasia / M. E. Calcagnotto [et al.] // J Neurosci. 2005. 25:9649–9657.
14. Chan, S. Prospective magnetic resonance imaging identification of focal cortical dysplasia, including the non-balloon cell subtype / S. Chan [et al.] // Ann Neurol. 1998. 44:749–757.
15. Chapman, K. Seizure outcome after epilepsy surgery in patients with normal preoperative MRI / K. Chapman [et al.] // J Neurol Neurosurg Psychiatry 2005. 76:710–713, Cohen M.M., Jr. The Child With Multiple Birth Defects. Second edition. New York: Oxford University Press, 1997. 267 p.
16. Cohen-Gadol, A. A. Long-term outcome after epilepsy surgery for focal cortical dysplasia / A. A. Cohen-Gadol [et al.] // J Neurosurg. 2004. 101:55–65.
17. Colombo, N. Neuroimaging of focal cortical dysplasia: neuropathological correlations / N. Colombo [et al.] // Epileptic Disord 5. 2003. Suppl 2:S67–72.

18. Cotter, D. Disturbance of Notch-1 and Wnt signalling proteins in neuroglial balloon cells and abnormal large neurons in focal cortical dysplasia in human cortex / D. Cotter [et al.] // *Acta Neuropathol.* 1999. 98:465–472.
19. Cotter, D. R. Focal cortical dysplasia: a neuropathological and developmental perspective / D. R. Cotter, M. Honavar, I. Everall // *Epilepsy Res.* 1999. 36:155–164.
20. Couillard-Despres, S. Molecular mechanisms of neuronal migration disorders, quo vadis / S. Couillard-Despres [et al.] // *Curr Mol Med.* 2001. 1:677–688.
21. Crino, P. B. Differential expression of glutamate and GABA-A receptor subunit mRNA in cortical dysplasia / P. B. Crino [et al.] // *Neurology.* 2001. 56:906–913.
22. Fassunke, J. Analysis of chromosomal instability in focal cortical dysplasia of Taylor's balloon cell type / J. Fassunke [et al.] // *Acta Neuropathol.* 2004. 108:129–134.
23. Fauser, S. Focal cortical dysplasias: surgical outcome in 67 patients in relation to histological subtypes and dual pathology / S. Fauser [et al.] // *Brain.* 2004. 127:2406–2418.
24. Fauser, S. Epileptogenicity of cortical dysplasia in temporal lobe dual pathology: an electrophysiological study with invasive recording / S. Fauser, A. Schulze-Bonhage // *Brain*, 2006. Vol. 129. P. 82–85.
25. Foldvary-Schaefer, N. Focal malformations of cortical development / N. Foldvary-Schaefer [et al.] // *Neurology.* 2004. 62:S14–S19.
26. Golden, J. A. Harding Cortical malformations: Unfolding polymicrogyria / J. A. Golden, N. Brian // *Nature Reviews Neurology*, 2010. Vol. 6. P. 471–472.
27. Gordon, N. Epilepsy and Disorders of Neuronal Migration. I Introduction / N. Gordon // *Developmental Medicine and Child Neurology.* 1996. Vol. 38. P. 1053–1057.
28. Hader, W. J. Cortical dysplastic lesions in children with intractable epilepsy: role of complete resection / W. J. Hader [et al.] // *J Neurosurg.* 2004. 100:110–117.
29. Hamiwka, L. Surgery for epilepsy due to cortical malformations: ten-year follow-up / L. Hamiwka [et al.] // *Epilepsia.* 2005. 46: 556–560.
30. Hirabayashi, S. Surgical treatment of epilepsy due to cortical dysplasia: clinical and EEG findings / S. Hirabayashi [et al.] // *J Neurol Neurosurg Psychiatry.* 1993. 56:765–770.
31. Hong, S. C. Surgical treatment of intractable epilepsy accompanying cortical dysplasia / S. C. Hong [et al.] // *J Neurosurg.* 2000. 93:766–773.
32. Kato, M. Lissencephaly and the molecular basis of neuronal migration / M. Kato, W. B. Dobyns // *Hum Mol Genet.* 2003. 12:R89–R96.
33. Kral, T. Outcome of epilepsy surgery in focal cortical dysplasia / T. Kral [et al.] // *J Neurol Neurosurg Psychiatry.* 2003. 74:183–188.
34. Kuzniecky, R. Frontal and central lobe focal dysplasia: clinical, EEG and imaging features / R. Kuzniecky [et al.] // *Dev Med Child Neurol.* 1995. 37:159–166.
35. Kwiatkowski, D. J. Tuberous sclerosis: a GAP at the crossroads of multiple signaling pathways / D. J. Kwiatkowski, B. D. Manning // *Hum Mol Genet.* 2005. 14 Spec № 2:R251–258.
36. Lee, B. C. MRI of focal cortical dysplasia / B. C. Lee [et al.] // *Neuroradiology.* 1998. 40:675–683.

37. Ligon, K. L. Loss of Emx2 function leads to ectopic expression of Wnt1 in the developing telencephalon and cortical dysplasia / K. L. Ligon [et al.] // *Development*. 2003. 130: 2275–2287.
38. Montenegro, M. A. Association of family history of epilepsy with earlier age at seizure onset in patients with focal cortical dysplasia / M. A. Montenegro [et al.] // *Mayo Clin Proc*. 2002 77:1291–1294.
39. Montenegro, M. A. Interrelationship of genetics and prenatal injury in the genesis of malformations of cortical development / M. A. Montenegro [et al.] // *Arch Neurol*. 2002. 59: 1147–1153.
40. Palmini, A. Focal neuronal migration disorders and intractable partial epilepsy: results of surgical treatment / A. Palmini [et al.] // *Ann Neurol*. 1991. 30:750–757.
41. Palmini, A. Terminology and classification of the cortical dysplasias / A. Palmini [et al.] // *Neurology*. 2004. 62:S2–S8.
42. Spreafico, R. Inhibitory circuits in human dysplastic tissue / R. Spreafico [et al.] // *Epilepsia* 41. 2000. Suppl 6:S168–S173.
43. Tassi, L. Focal cortical dysplasia: neuropathological subtypes, EEG, neuroimaging and surgical outcome / L. Tassi [et al.] // *Brain*. 2002. 125:1719–1732.
44. Taylor, D. C. Focal dysplasia of the cerebral cortex in epilepsy / D. C. Taylor [et al.] // *J Neurol Neurosurg Psychiatry*. 1971. 34:369–387.
45. Wyllie, E. The clinical spectrum of focal cortical dysplasia and epilepsy / E. Wyllie [et al.] // *J Epilepsy*. 1994. 7:303–312.
46. Ying, Z. Increased numbers of co-assembled PSD-95 to NMDA-receptor subunits NR2B and NR1 in human epileptic cortical dysplasia / Z. Ying, W. Bingaman, I. M. Najm // *Epilepsia*. 2004. 45: 314–321.
47. Ying, Z. Mechanisms of epileptogenicity in focal malformations caused by abnormal cortical development / Z. Ying, I. M. Najm // *Neurosurg Clin N Am*, 2002. Vol. 13. P. 27–33.
48. Wang, V. Y. Focal Cortical Dysplasia: A Review of Pathological Features, Genetics, and Surgical Outcome / V. Y. Wang, E. F. Chang, N. M. Barbaro // *Neurosurg Focus*. 2006;20(1).