

*А.А. Татур, С.И. Леонович, В.А. Скачко, В.А. Стахивич, А.М. Дзядзько, К.Б. Макаренко, А.М. Молчанов, А.А. Гончаров, В.И. Кардис, В.С. Кипель*

## **Постинтубационные разрывы трахеи: диагностика, лечение и профилактика**

*Белорусский государственный медицинский университет*

Изучены ближайшие и отдаленные результаты консервативного лечения постинтубационных полных разрывов трахеи (ПРТ) у 8 больных. Приведены факторы риска развития и профилактики ПРТ при интубации, их клиническая картина, возможности рентген-эндоскопической диагностики, показания к оперативному лечению. Консервативное лечение постинтубационных ПРТ является методом выбора и должно включать декомпрессивные вмешательства при «газовом синдроме», антибактериальную терапию и лечебную фиброоптическую интубацию трахеи на 7-10 суток.

Ключевые слова: трахея, интубация, полный разрыв, фибротрахеобронхоскопия  
Ятрогенные повреждения трахеи могут осложнять проведение диагностической и лечебной бронхоскопии, трахеостомии, тиреоидэктомии, медиастиноскопии, эзофагэктомии, но наиболее часто в последнее время они встречаются при интубации трахеи (ИТ) [5, 9, 10, 17, 20]. Будучи повседневным приемом в анестезиолого-реанимационной практике ИТ может осложняться а) повреждением только слизистой оболочки, и как следствие, развитием фибринозно-грануляционного ларинготрахеита; б) ишемическим некрозом стенки с исходом в рубцовый стеноз трахеи (РСТ); в) полным разрывом трахеи (ПРТ) с развитием «газового синдрома» и медиастенита [1, 4, 12]. ПРТ встречаются с частотой 1 на 20.000 интубаций и сопровождаются летальностью 14-42% [6, 12, 16, 20]. Протяженность ПРТ при интубации может быть от 1 до 13 см [12, 15]. Вследствие ятрогенного характера постинтубационных ПРТ, публикаций, посвященных их диагностике и лечению, мало. Сегодня ПРТ нередко диагностируются поздно, поскольку практические врачи недостаточно информированы об особенностях клинической картины, принципах диагностики и рациональной хирургической тактике при этой опасной для жизни патологии. **Материал и методы**

В Республиканском центре торакальной хирургии (РЦТХ) на базе отделения торакальной хирургии 10-й ГКБ г. Минска в 2006-08 г.г. находилось на лечении 8 пациенток с ПРТ в возрасте от 25 до 68 лет (в среднем – 53,3 года), которые в различные сроки после травмы были переведены из других клиник города. Преваляирование среди больных женщин объясняется тем, что у них мембранозная часть трахеи более короткая, тонкая и слабая, чем у мужчин [1, 6, 9, 15, 19]. Поскольку в 1989-2005 гг. пациенты с данной патологией в РЦТХ не госпитализировались, сегодня с большой долей вероятности можно говорить о новой проблеме для анестезиологии, реаниматологии и торакальной хирургии в Республике. Четверо больных была переведены в центр в течение первых суток после разрыва. Двое пациенток из-за тяжести состояния с развитием выраженного «газового синдрома» продолжили лечение в остром периоде в клиниках, где производилась ИТ и были переведены в Центр после стабилизации состояния. У одной больной развитие подкожной эмфиземы было расценено, как

аллергическая реакция, и она была переведена в центр с диагнозом ПРТ через 6 суток после ИТ. Одна больная была госпитализирована через месяц после ИТ для хирургического лечения сформированного трахео-пищеводного свища (ТПС). Фистула развилась после перфораций интубационной трубкой трахеи и пищевода, которые не была диагностированы в остром периоде. 7 больным под эндотрахеальным наркозом в плановом порядке выполнялись лапароскопическая холецистэктомия (3), удаление матки (2), флебэктомия (1), дермопластика (1). У одной пациентки после тяжелой ЧМТ через месяц после деканюляции развился РСТ в среднегрудном отделе с угрозой асфиксии. Ретрахеостомию ЛОР-врачу выполнить не удалось, а при экстренной ИТ произошел ПРТ над зоной стеноза.

Результаты и обсуждение

По протоколу анестезии только у 3 больных отмечена трудная ИТ с использованием проводника. Время от момента экстубации до появления симптомов и постановки диагноза ПРТ варьировало от 2 часов до 6 суток: у 4 больных 2-6 час, у 2 6-24 час, у 1-36 час, у 1-6 суток. Характерно, что появление симптомов отмечено только после перевода больных на спонтанное дыхание и экстубации. Жалобы на боли различной интенсивности в шее или за грудиной были у всех больных. Крепитация воздуха на шее после кашля выявлена у 87,5% пациентов, нарастающая гнусавость голоса – у 75%, кровохаркание – у 37,5%, дисфагия – у 25%. Стридорозное дыхание, характерное для ларинготрахеальной травмы, не отмечено ни у одной пациентки, что связано с преимущественной локализацией ПРТ в ее грудном отделе. У одной больной через 5 часов после экстубации при первом же глотке жидкости отмечено поперхивание и ее отхаркивание полным ртом, что указывало на сочетанный разрыв трахеи и пищевода. Больной была назначена массивная антибактериальная терапия, налажено питание через назогастральный зонд. В результате удалось избежать гнойно-септических осложнений, но сформировался ТПС. Всем пациенткам было выполнено срочное рентгенологическое обследование, которое позволило выявить: локальную эмфизему на шее (100%), пневмомедиастинум (87,5%), подкожную эмфизему грудной стенки (75%), односторонний (37,5%) или двусторонний (25%) пневмоторакс. При фибротрахеобронхоскопии все разрывы имели продольное направление, длиной от 10 до 45 мм (в среднем –  $20,6 \pm 4,9$  мм), располагались только в ее мембранозной части на расстоянии 2-5 см выше карины (в среднем –  $39,4 \pm 4,4$  мм) и были прикрыты сгустком крови или фибрином. Таким образом, для постинтубационных ПРТ типичной была локализация в средне-грудном отделе (75%) с размерами дефектов мембранозной части от 1 до 1,5 см (75%), на что также указывают [3, 4, 9, 20]. Наличие более обширных дефектов (4,0 и 4,5 см), было, вероятно, связано либо с повторной ИТ без эндоскопического контроля, либо с перераздуванием манжеты. При развитии «газового синдрома» после экстубации для исключения повреждения глотки или пищевода больным выполнялась фиброэзофагоскопия. Кровохаркание отмечено только у 3 больных. На отсутствие массивного кровотечения при ПРТ указывают и другие авторы [4, 6, 17]. Только у одной пациентки с РСТ, находящейся на ИВЛ, была выполнена ретрахеостомия с бужированием зоны сужения и проведением за нее и каудальнее разрыва конца интубационной трубки, а затем Т-стента. Анализ

клинических проявлений ПРТ показал, что их развитие и выраженность зависели от локализации и размеров дефекта, расположения конца трубки и манжетки во время наркоза, повреждения медиастинальной плевры и сосудов средостения, перевода пациента в послеоперационном периоде на спонтанное дыхание или продолжение ИВЛ. Тем не менее, появление после экстубации диспноэ, цервико- или торакалгии, кровохаркания и, самое важное, подкожной эмфиземы на шее должно насторожить анестезиолога-реаниматолога и хирурга в отношении возможного трансмурального разрыва трахеи. Если при рентгенографии выявляется пневмомедиастинум, одно-или двусторонний пневмоторакс, то необходимо срочное проведение ФБС и ФЭГДС [1, 3, 7, 9, 10, 23].

Общепризнанной тактики лечения постинтубационных ПРТ нет. Имеются работы, обосновывающие необходимость срочной операции во всех случаях ПРТ, несмотря на высокий риск вмешательства [12, 13, 15, 17, 19, 20, 22]. Но большинство авторов сегодня склоняются к проведению консервативного лечения и достаточно сдержанно относятся к выполнению операции [3, 4, 6, 7, 8, 10, 14, 16, 18, 21, 23]. С учетом преимущественной локализации ПРТ в грудном отделе и нашего опыта мы также считаем рациональным проведение комплексного консервативного лечения в условиях отделения реанимации специализированного центра с применением дренирующих вмешательств и выполнением операции только по строгим показаниям. С целью купирования трахеита и профилактики развития гнойных осложнений проводим эмпирическую внутривенную антибиотикотерапию (карбепенемы, ципрофлоксацин или цефтриаксон с метронидазолом). Показательно, что пациентка с поздно диагностированным ПРТ и не получавшая в течение 6 суток антибиотиков, умерла в ходе предоперационной подготовки, а на вскрытии у нее был выявлен гнойно-фибринозный медиастенит. Показания к дренированию плевральных полостей были у 3 больных, к супраюгулярной медиастинотомии – у 4. Важным компонентом лечения ПРТ является стабилизация просвета трахеи путем проведения под местной анестезией под контролем ФБС интубационной трубки на 7-10 суток (n=5). Конец трубки должен располагаться каудальнее нижнего края разрыва, а манжета-умеренно раздута, чтобы только устранить пролабирование в просвет паратрахеальной клетчатки и не увеличить длину разрыва (рис. 1).

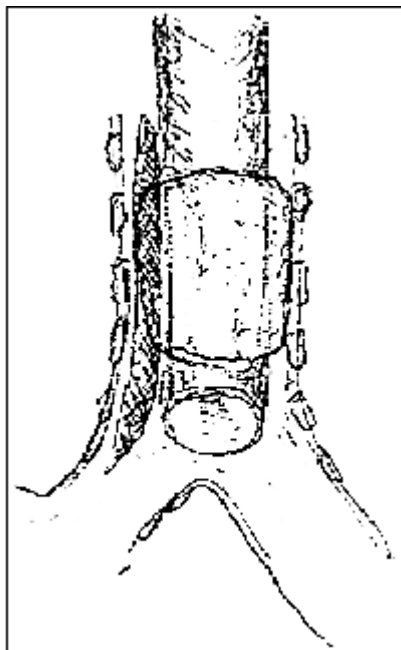


Рис. 1. Фиброоптическая интубация трахеи: умеренное раздувание манжеты в зоне разрыва и заведение конца трубки каудальнее дефекта (по [16]).

Санационные ФБС через трубку с оценкой положения ее конца в трахее выполняли как минимум раз в сутки. У двух больных лечебную ИТ не проводили: у одной с разрывом 1,0 x 0,8 см подкожная эмфизема на шее была незначительной, просвет трахеи-стабилен, у второй при поступлении в центр был уже сформированный ТПС. Последней больной нами выполнено успешное разобщение фистулы с проведением эзофаготимотрахеопластики. Больной с РСТ после заживления разрыва проведено стентирование зоны стеноза Т-стентом. Через год признаки рестенозирования отсутствовали, и ей была выполнена пластика окончательного дефекта трахеи.

Приводим клиническое наблюдение. Больная К., 56 лет. 17.01.07 г. в плановом порядке под интубационным наркозом ей было выполнена кожная пластика по поводу стойкой послеожоговой контрактуры левой подмышечной области. ИТ проводилась опытным анестезиологом трубкой 7,5мм без проводника. Течение наркоза без особенностей, длительность вмешательства-1,5 часа. Через 2 часа после экстубации появились боли за грудиной, кашель с быстрым развитием выраженной подкожной эмфиземы шеи и грудной клетки. При R-графии ОГК: пневмомедиастинум, подкожная эмфизема, легкие расправлены. При срочной ФБС: линейный разрыв перепончатой части трахеи в средне-грудном отделе с обширной посллизистой гематомой. При ФЭГДС – пищевод интактен. После консультации торакального хирурга выполнены: 1) фиброоптическая ИТ с умеренным раздуванием манжеты в зоне разрыва и проведением конца трубки в надбифуркационный отдел; 2) дренирование переднего средостения. На фоне проводимой антибактериальной терапии (тиенам, метронидазол), оксигенотерапии, санационных ФБС на 4 сутки «газовый синдром» значительно уменьшился, и была удалена дренажная трубка из средостения. Интубационная трубка извлечена на 9-е сутки после стабилизации просвета трахеи. На 12 сутки для дальнейшего лечения больная была переведена в РЦТХ с жалобами на кашель со скудной мокротой, общую слабость. Рентгенологически тень средостения не расширена, легкие воздушны, синусы свободны. При

видеоФБС через 2 недели после разрыва в средней трети грудного отдела трахеи имеется продольный дефект мембранозной части длиной 4,5 см, шириной до 1 см и глубиной до 6-7 мм под фибрином. (рис. 2, а). Через 3 недели дефект трахеи выполнен грануляционной тканью, по краям-эпителизация (рис. 2, б), а спустя 4 недели отмечена репарация раны с восстановлением эпителиальной выстилки (рис.2, в). Через 2 месяца больная активна, жалоб не предъявляет, при контрольной ФБС признаков трахеита и стенозирования просвета нет (рис.2, г). Данное наблюдение демонстрирует эффективность консервативной терапии, начатой в ближайшие часы после травмы в условиях отделения реанимации с участием торакального хирурга и реаниматологов при протяженном ПРТ.

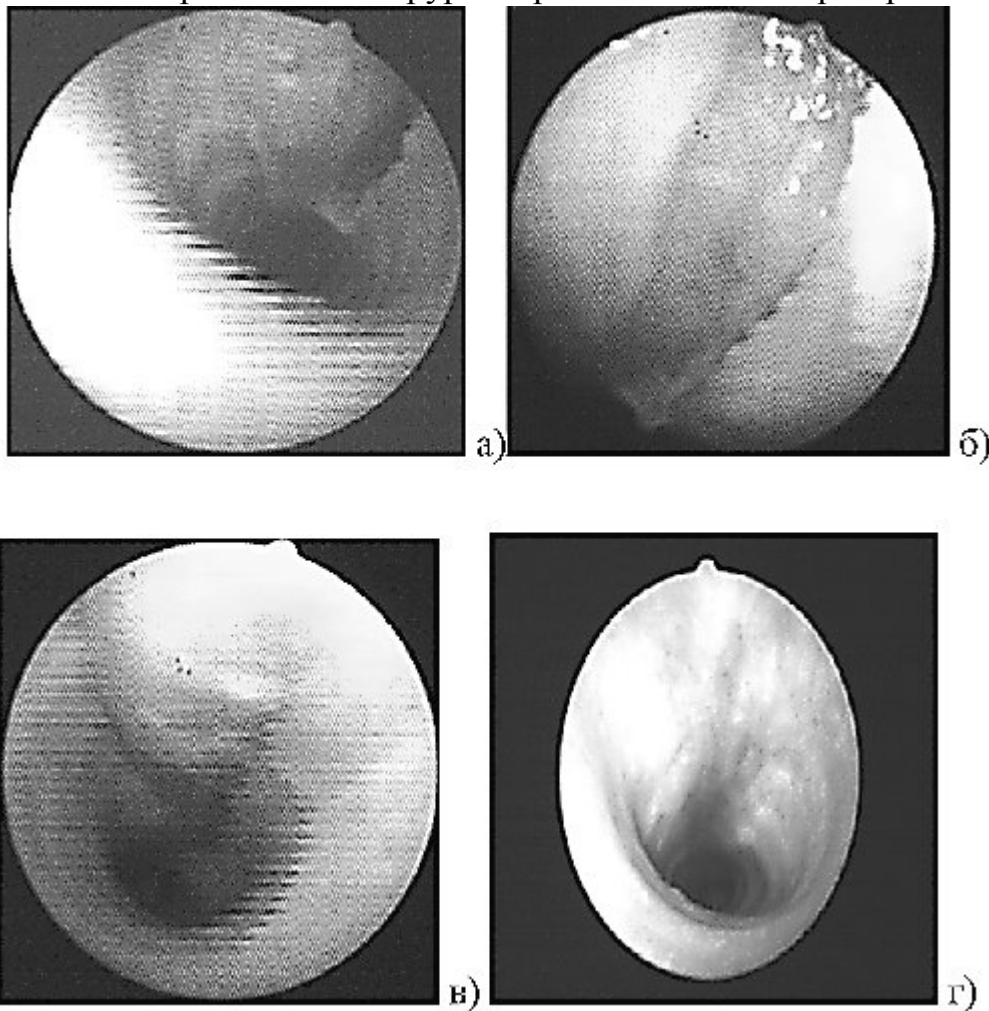


Рис. 2 Эндоскопическая динамика раневого процесса через 2 (а), 3 (б), 4 (в) и 8 (г) недель после постинтубационного полного разрыва трахеи  
 При контрольной видеотрахеоскопии у 6 больных через 7-8 недель после лечения отмечена эпителизация зоны разрыва с формированием линейного рубца без стенозирования просвета. Это подтверждает данные, что в основе РСТ лежит не травма, а развитие хронического постнекротического рецидивирующего гнойно-воспалительного процесса с поражением всех ее оболочек, хрящевого каркаса с одновременным созреванием фиброзной ткани [2, 7].  
 Основными факторами риска развития постинтубационных разрывов трахеи являются: условия экстренной интубации при кардиореанимации или асфиксии, короткая шея у пациенток с ожирением старше 50 лет, применение проводника без ограничителя, использование неадекватных по размеру и жесткости одно-и двухпросветных трубок, перераздувание манжетки трубки при отсутствии

мониторинга давления, аномалии развития и приобретенные деформации трахеи [1, 3, 6, 9, 11, 15, 20]. Квалификация и опыт врача важны для предупреждения ПРТ, но следует признать, что осложнения при ИТ могут случиться и в практике высоких профессионалов при обычной плановой интубации. Поэтому в случаях, когда прогнозируется трудная интубация, следует шире прибегать к фиброоптической технике проведения трубки в трахею в сознании, описанной [1, 24]. Что делать, когда через короткий промежуток времени после экстубации появляются и начинают нарастать подкожная эмфизема, пневмомедиастинум, пневмоторакс и, как следствие, -дыхательная недостаточность? Больной должен быть срочно переведен в отделение реанимации, где ему должны быть проведены рентгенография ОГК и срочные, несмотря на тяжесть состояния, ФБС и ФЭГДС [4, 17, 20]. При наличии пневмоторакса и нарастающего пневмомедиастинума показаны активное дренирование одной или обеих плевральных полостей и супраюгулярная декомпрессия средостения. Не следует проводить вспомогательную вентиляцию легких через маску, поскольку она повышает давление в дыхательных путях и усугубляет развитие «газового синдрома». Для восстановления воздухопроводной функции необходимо срочное проведение фиброоптической ИТ под местной анестезией с заведением конца трубки каудальнее разрыва. Повторная ИТ без фиброскопа чревата увеличением разрыва, повреждением сосудов и плевры, дислокацией трубки через разрыв в плевральную полость [1, 3, 5]. Диаметр обычного фибробронхоскопа (5,0-6,0 мм) позволяет использовать для лечебной ИТ трубки 7,0-9,0 мм. В стадию альтерации ПРТ интубационная трубка не позволяет перекрывать просвет паратрахеальным тканям, которые спустя 7-10 суток уже удерживаются за счет фибриноидного воспаления [7]. При ПРТ с переходом на главный бронх, как альтернатива травматичной с высоким риском операции у тяжелых пациентов, рационально предложение выполнять селективную билатеральную интубацию 6 мм-трубками главных бронхов с раздуванием в них манжет через широкоую трахеостому [10, 18].

Являясь сторонниками консервативного лечения большинства постинтубационных ПРТ, мы считаем, что операция, будучи сама по себе дополнительной, как физической, так и психической травмой для пациента, должна проводиться только по строгим показаниям. Послеоперационная летальность остается высокой и достигает 19-42% [12, 15, 17, 19, 22]. Выбор между консервативным и хирургическим лечением определяется выраженностью клинических проявлений, характеристикой разрыва и тяжестью общего состояния пациента. Мы, как и [3, 4, 5, 11, 23], считаем, что оперативное вмешательство при ПРТ необходимо только при: 1) быстром прогрессировании «газового синдрома» с нарастанием дыхательной и сердечно-сосудистой недостаточности и при аспирации воздуха по плевральным дренажам «без конца»; 2) продолжающемся трахеальном, интрамедиастинальном или внутриплевральном кровотечении с развитием нестабильной гемодинамики; 3) значительном по протяженности переходе разрыва на главный бронх; 4) при сочетании с разрывом пищевода; 5) развитии гнойного медиастинита; 6) диагностированном разрыве до или во время правосторонней торакотомии. В качестве оперативного доступа при разрывах шейного и верхне-грудного

отделов трахеи можно применять боковую или поперечную цервикотомию с или без продольно-поперечной стернотомии. Для ушивания разрыва в средне-грудном или надбифуркационном отделах оптимальна боковая торакотомия справа в IV межреберье [5, 12, 20]. В некоторых случаях можно использовать трансцервико-транстрахеальный доступ к разрыву мембранозной части [8, 22]. Для трахеорафии оптимален рассасывающийся шовный материал (викрил, дексон 3/0-4/0). Можно использовать как узловые, так и непрерывные швы с их укреплением плевральным или мышечным лоскутами, фибриновым клеем, тахакомбом. Для пластики обширных дефектов можно применять ауто-или ксеноперикард, межреберные мышцы, которые вшиваются в дефект в качестве «заплаты» [4, 9, 11, 15].

#### Выводы

1. Ранняя клиничко-рентген-эндоскопическая диагностика ПРТ позволяет своевременно начать комплексное консервативное лечение, которое высокоэффективно у большинства пациентов.
2. При ПРТ недопустима повторная интубация «вслепую» с проведением ИВЛ без оценки положения конца интубационной трубки и манжетки, поскольку вероятно увеличение зоны разрыва, а при прогнозируемой трудной ИТ необходимо пользоваться фибробронхоскопом.
3. Оперативное лечение при ПРТ должно проводиться в исключительных случаях по гемо-и аэростатическим показаниям, а также при развитии гнойного медиастенита.

#### Литература

1. Богданов, А. В., Корячкин, В. А. Интубация трахеи. СПб.: СПб. мед. изд-во. 2004. 183 с.
2. Недзведзь, М. К., Татур, А. А., Леонович, С. И., Неровня, А. М. Морфологические изменения в трахее при постинтубационном рубцовом стенозе // Мед. журнал. 2008. № 1. С. 43 – 46.
3. Паршин, В. Д., Погодина, А. Н., Выжигина, М. А. Ятрогенные постинтубационные разрывы трахеи //Анестезиол. и реаниматол. 2006. № 2. С. 9 – 13.
4. Перельман, М. И., Паршин, В. Д., Гудовский, Л. М.Разрывы трахеи интубационной трубкой // Проблемы туберкулеза и болезней легких. 2005. № 1. С. 36 – 40.
5. Татур, А. А. Трахеобронхиальная травма // Бел. мед. журнал. 2005. № 1. С. 11 – 13.
6. Andres, G-C, Diez, F., Ausin Herrero, P. A. et al. Successful conservative management in iatrogenic tracheobronchial injury // Ann. Thorac. Surg. 2005. Vol. 79. P. 1872 – 1878.
7. Beiderlinden, M., Adamzik, M, Peters, J. Conservative treatment of tracheal injuries // Anesth. Analg. 2005. Vol. 100. P. 210 – 214.
8. Carbognani, P, Bobbio, A, Cattelani, L. et al. Management of postintubation membranous tracheal rupture // Ann.Thorac.Surg. 2004. Vol. 77. P. 406 – 409.
9. Chen, E.H., Logman, Z.M. et al. A case of tracheal injury after emergent endotracheal intubation: a review of the literature and causalities // Anesth. Analg. 2001. Vol. 93. P. 1270 – 1271.

10. Conti, M., Pougeoise, M., Wurtz, A. et al. Management of postintubation tracheobronchial ruptures // *Chest*. 2006. Vol. 130. P. 412 – 418.
11. Foroulis, C., Simeoforidou, M., Michaloudis, D. et al. Pericardial patch repair of an extensive longitudinal iatrogenic rupture of the intrathoracic membranous trachea // *Interact. CardioVasc Thorac. Surg.* 2003. Vol. 2. P. 595 – 597.
12. Hofmann, H.S., Rettig, G., Radke, J. et al. Iatrogenic ruptures of the tracheobronchial tree // *Eur. J. Cardiothorac. Surg.* 2002. Vol. 21. P. 649 – 652.
13. Gabor, S., Renner, H., Pinter, H. et al. Indications for surgery in tracheobronchial ruptures // *Eur. J. Cardiothorac. Surg.* 2001. Vol. 20. P. 399 – 404.
14. Jougon, J, Ballester, M, Choukroun, E. et al. Conservative treatment for postintubation tracheobronchial rupture // *Ann. Thorac. Surg.* 2000. Vol. 69. P. 216 – 220.
15. Kaloud, H, Smolle-Juettner, FM, Prause, G. et al. Iatrogenic ruptures of the tracheobronchial tree // *Chest*. 1997. Vol. 112. P. 774 – 778.
16. Lampl, L. Tracheobronchial injuries: conservative treatment // *Interact. CardioVasc. Thorac. Surg.* 2004. Vol. 3. P. 401 – 405.
17. Leinung, S., Mobius, C., Hofmann, H-S. et al. Iatrogenic tracheobronchial ruptures – treatment and outcomes // *Interact. CardioVasc. Thorac. Surg.* 2006. Vol. 5. P. 303 – 306.
18. Marquette, CH, Bocquillon, N, Roumilhac, D et al. Conservative treatment of tracheal rupture// *J. Thorac. Cardiovasc. Surg.* 1999. Vol. 117. P. 399 – 401.
19. Marty-Ane, C-H, Picard, E, Jonquet, O et al. Membranous tracheal rupture after endotracheal intubation // *Ann. Thorac. Surg.* 1995. Vol. 60. P. 1367 – 1371.
20. Massard, G., Rouge, C., Dabbagh, A. et al. Tracheobronchial lacerations after intubation and tracheostomy // *Ann. Thorac. Surg.* 1996. Vol. 61. P. 1483 – 1487.
21. Moschini, V., Losappio, S., Dabrowska, D., Iorno, V. Tracheal rupture after tracheal intubation: effectiveness of conservative treatment // *Minerva anesteziol.* 2006. Vol. 72. P. 1007 – 1012.
22. Mussi, A., Ambrogi, M.C., Menconi, G. et al. Surgical approach to membranous tracheal wall lacerations // *J. Thorac. Cardiovasc. Surg.* 2000. Vol. 120. P. 115 – 118.
23. Ross, H.M., Grant, F.J., Wilson, R.S. et al. Non-operative management of tracheal laceration during endotracheal intubation // *Ann. Thorac. Surg.* 1997. Vol. 63. P. 240 – 242.
24. Telfbrd, R.J., Liban, J.B. Awake fiberoptic intubation // *British J. Hospital Medicine*. 1991. Vol. 46. P. 182 – 184.