

И.Д. Шляга

**ДИАГНОСТИКА И ЛЕЧЕНИЕ ГРИБКОВЫХ СИНУСИТОВ
В СОВРЕМЕННЫХ УСЛОВИЯХ**

УО «Гомельский государственный медицинский университет»

В статье представлены сведения по диагностике и лечению пациентов с различными формами грибковых синуситов. Приведены данные об основных возбудителях микозов со стороны околоносовых пазух и данные по антимикотикорезистентности у пациентов Гомельского региона. Освещены вопросы дифференцированного подхода лечения пациентов с синуситами в зависимости от формы.

Ключевые слова: микозы, грибковый синусит, микобиота, чувствительность к антимикотическим препаратам.

I.D. Shlyaga**DIAGNOSTICS AND TREATMENT OF FUNGAL CHRONIC SINUSITIS
UNDER PRESENT-DAY CONDITIONS**

Information about diagnostics and treatment of patients with various forms fungal chronic sinusitis is presented in this article. Data about principal aetiological agents of fungal sinusitis have been evaluated along with the drug susceptibility in patients of Gomel Region being assessed. The main issues of differential approach to the treatment fungal chronic sinusitis depending on the certain form of the disease are covered in this article.

Key words: mycosis, fungal sinusitis, anti-fungal drugs susceptibility.

Воспалительные заболевания околоносовых пазух являются одной из самых актуальных проблем современной оториноларингологии. Грибковые поражения носа и околоносовых пазух занимают второе место среди всех микозов верхних дыхательных путей [Крюков А.И. и соавт., 2004]. В мировой литературе эпидемиологические данные по грибковым риносинуситам довольно разноречивы (Кунельская В.Я., 2001, Stamberger et al., 2000). По данным клиники Mayo (Rochester, США) грибы обнаруживаются в содержимом околоносовых пазух у 96% больных хроническим синуситом [Ponikau et al., 1999]. Saeed K. (1995) утверждает, что **грибковые синуситы** составляют не более 5 % в структуре воспалительных заболеваний ОНП. При обследовании лиц, длительно страдающих синуситами различной локализации, микотическая природа заболевания (грибы или грибово-бактериальные ассоциации) выявляется у 38-96% пациентов [Заболотный Д.И. и соавт., 2002, Кунельская В.Я., 2001, Stamberger et al., 2000]. **Кунельской В.Я. (2004)** установлено, что микотический риносинусит составляет 14% от числа диагностированных микозов ЛОР-органов. Особенно часто (38-96%) грибковая природа заболевания (грибы или грибово-бактериальные ассоциации) выявляется при обследовании лиц, которые длительно страдают синуситами различной локализации (Заболотный Д.И. и соавт., 2002). Синуситы широко распространены среди всех возрастных групп, но наибольшее число пациентов приходится на возраст от 18 до 55 лет, то есть на наиболее активную и трудоспособную часть населения. Суммируя данные мировой литературы, мы пришли к выводу, что распространенность грибковых синуситов имеет выраженную тенденцию к росту, особенно за последнее десятилетие.

Роль грибковой биоты в патологии околоносовых пазух нередко недооценивается врачами-оториноларингологами, что в последствии приводит к поздней диагностике и неадекватному лечению данной патологии. Внедрение в клиническую практику новых медицинских технологий (трансплантация органов, высокодозная иммуносупрессивная терапия, инвазивные диагностические и лечебные процедуры), пандемия ВИЧ-инфекции и широкое применение антибактериальных препаратов привели к увеличению популяции иммуноскомпрометированных пациентов с высоким риском развития инвазивных микозов [7,8]. Возросли не только число и тяжесть грибковых инфекций в оториноларингологии, но также отмечается тенденция к расширению и изменению спектра микобиоты [9]. При диагностике микозов врачи-практики и работники лабораторной службы часто испытывают большие затруднения [10,11]. Основу лечения

микозов составляет применение противогрибковых препаратов (антимикотиков). При этом у различных видов грибов имеется первичная (природная) резистентность к тем или иным антимикотикам, а в последние годы широкое применение этих препаратов в целях профилактики и терапии микозов привело к росту вторичной устойчивости (в первую очередь к флуконазолу) [12]. Для эффективной терапии микозов необходимым условием является проведение видовой идентификации и определение чувствительности возбудителей к противогрибковым препаратам [9-12]. Подбор подходящего антимикотика на основе определения чувствительности возбудителя *in vitro* является экономически более эффективным, чем эмпирическая замена одного препарата другим [9,11]. Но отсутствие доступной (простой в исполнении, экономичной и легко воспроизводимой) методики определения чувствительности грибов не позволяет проводить их в каждой лаборатории клинической микробиологии. Таким образом, изучение спектра возбудителей микозов носа и ОНП и чувствительности к противогрибковым препаратам является актуальной проблемой оториноларингологии и медицинской микологии в целом. Это в дальнейшем позволит разработать рекомендации для рациональной эмпирической антимикотической терапии грибковых риносинуситов.

К сожалению, в нашей республике наблюдается дефицит информации по медицинской микологии в целом. Зачастую встречаемся с тем, что у многих оториноларингологов (и врачей других специальностей) диагноз «микоз» ассоциируется с назначением нистатина и флуконазола. С тех пор как флуконазол был разрешен для клинической практики в 1989 г., он занял достойное место в качестве наиболее широко применяемого антимикотика системного действия. Для специфического противогрибкового лечения в настоящее время используется целый ряд эффективных препаратов как системного, так и местного применения. Впервые в микологии были применены полиеновые антибиотики: нистатин, натамицин, Амфотерицин В. Первые два препарата для системной терапии не используются, так как имеют низкую биодоступность (3-5%). Более 40 лет используется и не потерял своей значимости в лечении глубоких микозов Амфотерицин В. Его главное преимущество – наиболее широкий спектр противогрибковой активности. Но его использование ограничено высокой токсичностью препарата, отсутствием пероральной формы. Наиболее действенным методом снижения токсичности Амфотерицина В является применение его липосомальных форм [13]. Сейчас в России зарегистрирован препарат «Амбизон», значительным его недостатком является высокая цена.

Внедрение триазолов (итраконазол, флуконазол) – можно справедливо назвать причиной настоящей революции в терапии микозов. Следует отметить, что первый из предложенных «системных» азолов – кетоконазол – после введения в клиническую практику итраконазола свое значение практически утратил ввиду высокой токсичности и в последнее время чаще используется местно. Впервые стали возможны безопасное лечение и профилактика ряда глубоких микозов. Иногда это создает у лечащих врачей впечатление о клинической равноценности, и даже идентичности этих препаратов. Однако итраконазол, флуконазол отличаются по основным характеристикам друг от друга и имеют свои показания и особенности назначения. Механизм действия азолов основан на угнетении синтеза эргостерина за счет действия на зависимый от системы цитохрома Р-450 фермент 14-деметилазу, что обуславливает фунгицидный эффект. Флуконазол наиболее активен в отношении большинства дрожжевых грибов: возбудителей кандидоза (*C.albicans*, *C.parapsilosis*, *C.tropicalis*, *C.lusitanae* и др.), криптококка и кокцидиоиды, но неактивен в отношении плесневых и некоторых дрожжевых грибов (*C.krusei*, *C.glabrata*, *C.norvegensis*), которые часто являются возбудителями глубоких микозов, особенно в группе иммунокомпрометированных больных. В последнее десятилетие довольно остро встает проблема вторичной резистентности *Candida spp.* к флуконазолу связи с широким и бессистемным его применением [8,12]. Из двух рассматриваемых препаратов итраконазол отличается самым широким спектром действия (дрожжевые + плесневые грибы) *in vitro* и *in vivo*. Спектр действия итраконазола включает *Candida spp.*, *Cryptococcus neoformans*, *Aspergillus spp.*, дерматофиты, *Malassezia furfur*, грибы *Dematiaceae*, *Pseudallescheria boydii* и всех диморфных возбудителей микозов. Устойчивость к итраконазолу развивается крайне медленно [8].

Флуконазол и итраконазол хорошо всасываются в ЖКТ. При этом для всасывания итраконазола необходим достаточный уровень кислотности в желудке, поскольку, реагируя с соляной кислотой, он превращается в хорошо растворимые гидрохлориды. Биодоступность итраконазола, назначаемого в виде капсул, выше при приеме с пищей. Препараты азолов при приеме внутрь следует запивать достаточным количеством воды. При пониженной кислотности в желудке эти препараты рекомендуется принимать с напитками, имеющими кислую реакцию (например, с колкой). Во время лечения системными азоломи нельзя принимать терфенадин, астемизол. При лечении итраконазолом – ловастатин и симвастатин. Пиковые концентрации в крови флуконазола достигаются через 1–2 ч., итраконазола – через 2–4 ч. Итраконазол, будучи высоко липофильным, распределяется преимущественно в органы и ткани с высоким содержанием жира: печень, почки, большой сальник. Способен накапливаться в тканях, которые особо предрасположены к грибковому поражению, таких как кожа (включая эпидермис), ногтевые пластинки, легочная ткань, слизистая верхних дыхательных путей (ВДП), где его концентрации почти в 7 раз выше, чем в плазме. В воспалительных экссудатах уровни итраконазола в 3,5 раза превышают плазменные. В то же время, в «водные» среды – слюну, внутриглазную жидкость, спинномозговую жидкость – итраконазол практически не проникает. Пациентам с нейтропенией и большим СПИДом может потребоваться увеличение дозы [7,8]. Побочные явления для всех системных азолов – это, в первую очередь, со стороны ЖКТ (боль в животе, нарушение аппетита, тошнота, рвота, диарея, запор), печени (повышение активности трансаминаз, холестатическая желтуха). По данным литературы, частота возникновения побочных реакций на итраконазол составляет 18-25% [7,8,14]. Такие препараты как гризеофульвин и тербинафин при назначении внутрь эффективны только при дерматофитии.

В последнее время в Беларуси зарегистрированы новейшие антимикотики: вориконазол (триазолы) и каспофунгин (эхинокандины), отличающиеся широчайшим спектром действия [13]. Они уже успешно применяются в онкогематологических стационарах республики, но более широкое внедрение в прак-

тику ограничено высокой стоимостью препаратов.

Таким образом, необходимо выдвинуть ряд критериев при выборе препарата для системной антимикотической терапии (АМТ) хронического грибкового риносинусита:

- Действие на наиболее вероятных возбудителей риносинусита.
- Хорошая переносимость.
- Биодоступность и проникновение в очаг поражения (ВДП, ОНП).
- Доступная стоимость курса лечения (фармакоэкономические показатели).

В связи с этим целью нашей работы явилось изучение спектра микобиоты при хронических грибковых синуситах и уровня резистентности к основным антимикотическим препаратам для проведения рациональной терапии, а также оценка эффективности применения итраконазола при данной патологии.

Материалы и методы

В исследование включены 122 пациента с хроническим грибковым синуситом различной формы, которые находились на лечении в ЛОР-клинике Гомельского государственного медицинского университета в 2006-2012гг. Из них мужчин 76 (62,3%), женщин 46 (37,7%), в возрасте от 15 до 74 лет. Во всех случаях подтверждена грибковая или грибково-бактериальная этиология синусита.

В работе использовали классификацию грибковых риносинуситов (Лопатин А.С., 1999, 2002; de Shazo R.D. et al., 1998) [3,5,6]:

- острый (молниеносный) инвазивный риносинусит – риноцеребральный мукоороз;
- хронический грибковый инвазивный риносинусит;
- неинвазивный синусит (мицетома ОНП);
- аллергический (эозинофильный) грибковый риносинусит.

Диагностика базировалась на комплексе методов: ЛОР-осмотр, оптическая риноскопия, рентгенологическое исследование (компьютерная и магнитно-резонансная томография), гистологическое, иммунологическое и особенно важно, микробиологическое исследование. Забор материала из ОНП производился при пункции или интраоперационно до начала антибактериальной и антимикотической терапии. Транспортировка осуществлялась в течение 2-4 часов в пробирках на углеродной среде Амиеса (Hema-Medica, Индия). Идентификация, определение чувствительности грибов и анализ полученных данных проводился с помощью микробиологического анализатора miniAPI (bioMerieux, Франция). Исключены культуры, не имеющие клинического значения. Определение чувствительности к противогрибковым препаратам (амфотерицину В, флуконазолу, итраконазолу и вориконазолу) проводилось на стрипах (ATB FUNGUS-3) (bioMerieux, Франция) в полужидкой среде адаптированной к требованиям стандартного метода разведений Института клинических лабораторных стандартов (CLSI)- NCCLS M-44, (США). Для контроля качества определения чувствительности использовались контрольные штаммы американской коллекции микроорганизмов (ATCC). Лечение включало целый комплекс методов: хирургическое, антимикотическая и антибактериальная терапия, муколитики, антигистаминные препараты, иммунокоррекция, физиотерапевтическое лечение. При проведении системной АМТ использовали итраконазол (микотрокс®) в капсулах по 100 мг, производства компании Фармакар (Палестина-Германия). Длительность динамического наблюдения за группой пациентов составила от 6 месяцев до 2-х лет с кратностью – 2 недели, 1-3 месяца, затем однократно в полгода. Оценка клинической эффективности лечения осуществлялась по следующим критериям:

- излечение констатировали при полном исчезновении симптомов синусита на момент окончания лечения, отсутствие обострений в течение года;
- улучшение (ремиссия) – при исчезновении/уменьшении симптомов синусита на момент окончания лечения;
- отсутствие эффекта – при сохранении основных симпто-

мов заболевания по окончании курса лечения;

– рецидив – при нивелировании всех исходных симптомов к концу лечения с последующим появлением их в течение 12 месяцев.

Критерии микологической эффективности были следующие: эрадикация – полное отсутствие грибов при микроскопии и культуральном 3-кратном исследовании мазков из носа и ОНП; отсутствие эрадикации – выделение хотя бы одной колонии микромицетов. Анализ нежелательных реакций проводился у всех пациентов независимо от длительности применения итраконазола (контроль ОАК, БАК ежемесячно).

Результаты и обсуждение

По нашим данным, наиболее часто диагностируемая форма грибкового синусита – мицетом ОНП – 55 (45,1%) (при этом локализация мицетомы чаще наблюдалась в верхнечелюстной пазухе (ВЧП) – 51 (92,7%), в клетках решетчатого лабиринта – 4 (7,2%)). Хроническая инвазивная форма грибкового синусита отмечена в 18 (14,7%) случаях. Аллергический грибковый риносинусит – в 2 (1,7%) случаях, грибково-бактериальный синусит – 47 (38,5%). Что касается особенностей микологических методов, то, к сожалению, до настоящего времени во многих лабораториях клинической микробиологии этим аспектам не уделяется должное внимание. В наших исследованиях микробиологическое подтверждение микотической природы синусита отмечено в 83 (68,1%) случаях, гистологическое – в 36 (29,5%), микологическое + гистологическое – 2 (1,6%). В 1 (0,8%) только клинически (ex uvantibus).

Анализируя результаты микологического и гистологического исследований, мы выявили, что при грибковых риносинуситах большее значение имеет мицелиальная (плесневая) микобиота: *Aspergillus spp. (fumigatus, niger, flavus)* (52%), *Penicillium spp.* (17%), *Mucor* (15%), *Alternaria* (1); значительно реже встречаются дрожжевые микромицеты: *C. albicans* (9%) и *C. non-albicans (krusei)* (6%) (рис.1).

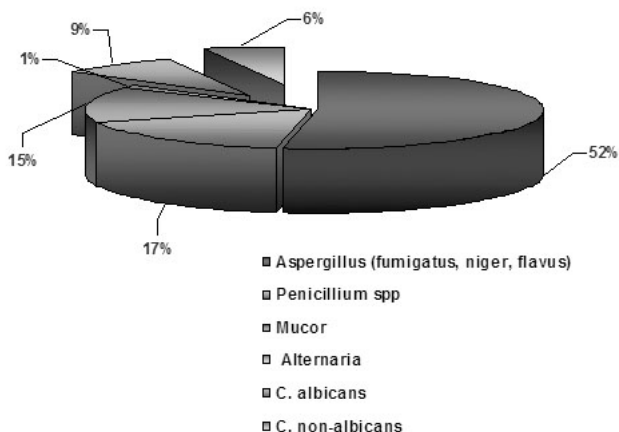


Рис. 1. Спектр микобиоты ОНП при хронических риносинуситах

Суммарная оценка чувствительности к противогрибковым препаратам выделенных 26 штаммов микромицетов представлена на рис.2. Необходимо отметить, что все плесневые грибы (100%) (*Aspergillus*, *Penicillium*, *Alternaria*) и *C. non-albicans* резистентны к флуконазолу. Только *C. albicans* сохраняет высокую чувствительность к флуконазолу (100%). Резистентность к итраконазолу выявлена у *C. krusei* в 1 случае (2,9%). К сожалению грибки рода *Mucor* культуральным методом выделить не удалось, соответственно мы не получили данных по их антимикотикорезистентности. Таким образом, исходя из полученных результатов по антимикотикочувствительности выделенных штаммов, препаратами выбора при лечении грибковых риносинуситов являются итраконазол, амфотерицин В, вориконазол. Назначение флуконазола оправдано только при подтверждении этиологической роли *C.albicans*.

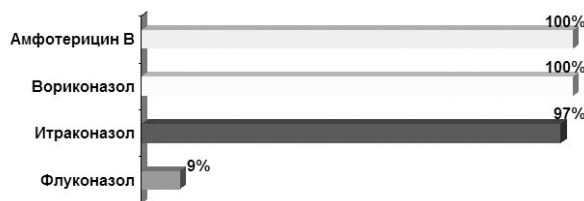


Рис. 2. Суммарная антимикотикочувствительность микромицетов (26), выделенных из ОНП

Но даже чувствительность к препарату in vitro не всегда означает успех в лечении, так как необходимо учитывать локализацию патологического очага и фармакокинетику, наличие тяжелой сопутствующей патологии и иммунодефицита. ВЧП – полость, труднодоступна для любого препарата из системного кровотока. Поэтому вполне обоснованно местное применение Амфотерицина В (раствор в 5% глюкозе 250000ЕД однократно в сутки) в виде ингаляций и промывания ОНП. В большинстве случаев грибковых синуситов необходимо сочетание хирургического лечения с системной и (или) местной АМТ. Так в нашей клинике при мицетоме ОНП лечение заключалось в гайморотомии по Калдвелл-Люку, радикальной операции на ВЧП, эндоскопической гайморотомии, гайморозтомидотомии. В послеоперационном периоде проводилось промывание пазухи раствором амфотерицина В, ингаляции через нос с этим же препаратом (7-10 процедур). Отмечено излечение в 100% случаев. Рецидивов не наблюдалось, что подтверждает мнение других авторов о нецелесообразности назначения системной АМТ при мицетоме ОНП [2,3,5,6]. На наш взгляд, оправдано назначение системной АМТ (минимальный курс 14 дней) при синус-мицетоме в случае отсутствия уверенности в неинвазивности процесса (нет данных КТ, МРТ, интраоперационная макрокартина). При инвазивной форме микотического синусита в 100% случаев выполнена радикальная операция на ВЧП, решетчатом лабиринте, с последующей системной и местной АМТ. Длительность АМТ определяла индивидуально – от 1 до 6 месяцев. Ремиссия достигнута в 91,7% случаев, рецидив синусита отмечен в 16,7%. Мы придерживались консервативной тактики лечения аллергического грибкового риносинусита: итраконазол 200 мг в сутки 1 месяц, ингаляции с амфотерицина В, антигистаминные препараты, назальные кортикостероиды. В обоих случаях удалось добиться ремиссии, в течение 6 месяцев обострений синусита не было (динамическое наблюдение продолжается).

Во всех случаях (100%) системной терапией итраконазолом удалось добиться микологической эффективности по окончании курса лечения.

При местном применении амфотерицина В побочные явления минимальны – першение и сухость в глотке (4 случая), тошнота (1). Следует отметить хорошую переносимость итраконазола (микотрокс®) у 9 (75%) больных; только у 2 (16,7%) пациентов в первую неделю лечения появились тошнота и неустойчивый стул, но эти симптомы нивелированы коррекцией диеты без уменьшения дозы препарата. В 1 (8,3%) случае пациент отмечал тяжесть в области правого подреберья и горечь во рту после месячного курса лечения (суточная доза 400 мг), при этом отклонений в общем и биохимических анализах крови не зафиксировано (в частности АЛТ, АСТ). После уменьшения суточной дозы итраконазола до 200 мг и назначения гепатопротекторов побочные явления купированы. Ни в одном из 3 случаев не потребовалось полной отмены препарата. Аллергических реакций не было.

На основании проведенного нами исследования можно сделать вывод, что всем вышеизложенным критериям системной АМТ соответствует итраконазол (микотрокс®) и является препаратом выбора при хронических грибковых риносинуситах.

Представляем случай из практики. Больная Г., 75 лет, поступила в клинику с жалобами на ноющую боль и припухлость в области правой щеки, гнойные зловонные выделения из правой половины носа. Из анамнеза стало известно, что болеет около 3,5 мес., лечилась амбулаторно (антибиотикотерапия,

пункции и промывание правой ВЧП) с незначительным временным улучшением. В связи с неэффективностью амбулаторного лечения и ухудшением состояния направлена в ЛОР-клинику. Объективно: общее состояние удовлетворительное, небольшая инфильтрация и болезненность при пальпации в области передней стенки правой ВЧП, при риноскопии – искривление носовой перегородки вправо, гнойные выделения в ОНХ справа, отёк и гиперемия слизистой ННР и СНР, зубы – протезирована. Остальные ЛОР-органы без патологии. На рентгенограмме ОНП – тотальное неомогенное затемнение правой ВЧП, остальные пазухи воздушны. При пункции ВЧП – жидкий гной. На фоне антибактериальной и противовоспалительной терапии, ежедневных пункций и промывании правой ВЧП больная отмечает значительное улучшение – выделения из носа прекратились, боль в области правой щеки не беспокоит, но сохраняется инфильтрация в этой же области. Больной произведена компьютерная томография лицевого черепа – в правой ВЧП неомогенное затемнение, содержащее, с фрагментами костной плотности, разрушение по нижней стенке (рис. 3).

Справа: в пазухе обнаружена полипозно-изменённая слизистая, по передней и нижней кариозно-изменённой стенке казеозно-некротические массы с костными фрагментами. Произведена радикальная операция на правой ВЧП, тщательно удалено всё патологическое содержимое.

Выставлен клинический диагноз: хронический гнойный верхнечелюстной синусит справа, обострение. Вторичная невралгия I-II ветвей N.trigeminus справа. Органическое заболевание правой ВЧП? (адамантинома верхней челюсти?). Для уточнения диагноза произведена гайморотомия (РО) по Калделл-Люку

Патогистологическое заключение: остеомиелит верхней челюсти, некротический дефрит, нити мицелия *Aspergillus*, данных за новообразование нет. Микробиологическое исследование: получен рост *Fusobacterium* (анаэробы) 10⁷, S – метронидазол, клиндамицин; роста грибов не получено. Выставлен заключительный диагноз: Хронический инвазивный грибково-бактериальный верхнечелюстной синусит справа, обострение. Вторичная невралгия I-II ветвей N.trigeminus справа. В послеоперационном периоде получала клиндамицин 300 мг и итраконазол 200мг в сутки, ежедневное промывание ВЧП р-рами мирамисцина, амфотерицина В, ингаляции через нос с амфотерицином В. Выписана с улучшением, рекомендовано продолжить лечение амбулаторно: клиндамицин 300 мг в сутки 10 дней, итраконазол 200 мг в сутки в течении 2 месяцев. Через 2 месяца больная поступает повторно со схожей клиникой обострения верхнечелюстного синусита справа. Как выяснилось позже – лечение амбулаторно не принимала (по социальным причинам). Объективно: при оптической риноскопии скудное гнойное отделяемое в ОНХ и ВЧП справа, искусственное соустье свободно проходимо, на дне ВЧП грибковые массы чёрного цвета. При повторном микробиологическом исследовании – роста не получено. Назначено консервативное лечение (ежедневное промывание р-рами антисептиков, амфотерицина В, метронидазол 500мг Зр. в день, итраконазол 200 мг в сутки). Динамика положительная, через 10 дней выписана с улучшением, даны рекомендации по амбулаторному лечению (продолжить приём итраконазола 200 мг в сутки 1 месяц). При дальнейшем динамическом наблюдении в течение 3 месяцев обострения заболевания не отмечено, жалоб со стороны ЛОР-органов нет.

Таким образом, данный клинический пример подтверждает тот факт, что грибковые синуситы не имеют патогомоничных симптомов, протекают под маской других заболеваний (в частности новообразования ВЧП), поэтому диагностика их сложна и тре-

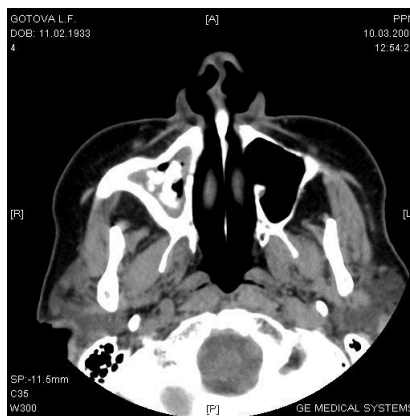


Рис. 3. КТ-картина инвазивного грибкового поражения правой ВЧП.

бует комплексного подхода. Также наглядно показана обоснованность и эффективность применения итраконазола при инвазивных формах грибкового синусита.

Выводы

1. Учитывая значительную (до 19%) распространенность грибковых и грибково-бактериальных синуситов, необходима разработка и внедрение в практику стандартов (алгоритмов) диагностики и лечения пациентов с данной патологией.

2. Доминирующее (83%) этиологическое значение при грибковых риносинуситах имеет плесневая микобиота (*Aspergillus spp.*, *Penicillium spp.*).

3. Для проведения системной антимикотической терапии синусита препаратами выбора являются итраконазол (микотрокс). Препаратами резерва в современных условиях являются вориконазол и амфотерицин В.

4. Итраконазол (микотрокс) является эффективным и безопасным препаратом при лечении синуситов микотической этиологии.

5. С целью повышения эффективности лечения хронических грибковых синуситов показано использование методов идентификации и определения антимикотической чувствительности возбудителей микозов.

Литература

- Семак, Л.И. Синуситы в структуре госпитальной ЛОР-патологии / Л.И. Семак, А.Р. Сакович // Новые технологии в оториноларингологии: материалы VI съезда оториноларингологов РБ, Гродно, 15-16 мая 2008г./ Грод. гос. мед. ун-т, редкол.: А.Ч. Буцель [и др.]. – Минск, 2008. – С.131-132.
- Заболотный, Д.И. Роль грибов в патологии верхних дыхательных путей и уха / Д.И. Заболотный, И.С. Зарицкая, О.Г. Вольская // Журн. ушн. нос. и горл. бол.-2002. – №5. – С.2 – 15.
- Лопатин, А.С. Грибковые заболевания околоносовых пазух / А.С. Лопатин // Российская ринология. – 1999. – №1. – С. 46 – 48.
- Ponikau, J.P. The Diagnosis and Incidence of Allergic Fungal Sinusitis / J.P. Ponikau [et al.] // Mayo Clinic Proceedings. – September, 1999. Vol. 74. – P.877-884.
- deShazo, R.D. Fungal Sinusitis / R.D. deShazo, K. Chapin, R.E. Swain // New England J. of Med. – 1997. – Vol. 337. – P.254 – 259.
- Metson, M.D. Fungal sinusitis // M.D. Metson, S.N. Mardon, B. Ralph // The Harvard medical school guide to healing your sinuses / M.D. Metson, S.N. Mardon, B. Ralph – New York, 2005. – P.153-157.
- Климко, Н.Н. Принципы лечения микозов/ Н.Н. Климко // Микозы: диагностика и лечение: руководство для врачей/ Н.Н. Климко. – М., 2007. – Гл.3 – С.35-87.
- Сергеев, А.Ю. Современные антимикотики и принципы противогрибковой терапии / А.Ю. Сергеев, Ю.В. Сергеев // Грибковые инфекции: руководство для врачей / А.Ю. Сергеев, Ю.В. Сергеев – М., 2004. – Гл.2 – С.55-143.
- Тастанбекова, Л.К. К вопросу изучения плесневых грибов при микозах ЛОР-органов/ Л.К. Тастанбекова // Вестник Казахского Национального медицинского университета. – 2004. – №1(23). – С.78-80.
- Аравийский, Р.А. Диагностика микозов/ Р.А. Аравийский, Н.Н. Климко, Н.В. Васильева – СПб: Издательский дом СПбМАПО, 2004. – 186 с.
- Елинов, Н.П. Аспергиллезная инфекция: подходы к диагностике и лечению/ Н.П. Елинов, В.С. Митрофанов, Р.М. Чернопяткова // Проблемы медицинской микологии. – 2002. – Т.4.-№1.-С.1-14.
- Веселов, А.В. Эпидемиология возбудителей кандидозов и их чувствительность к азолам: результаты исследования ARTEMIS Disk/ А.В.Веселов [и др.]// Клин.микробиол.антимикроб.химиотерапия, 2005.–том 7. – №1. – С.68-76.
- Климко, Н.Н. Новые препараты для лечения инвазивных микозов/ Н.Н. Климко, А.В. Веселов// Клин.микробиология и антимикроб. химиотерапия. – 2003. – №4. - Т.5 – С.342-353.
- Martin, M.V. The use of fluconazole and itraconazole in the treatment of *Candida albicans* infections: a review/ M.V. Martin // J. Antimicrob. Chemother. – 1999. – Vol.44. – P. 429-437.

Поступила 4.02.2013 г.